

症 例 報 告

シタネスト・オクタプレッシンカートリッジ[®] 使用により
生じたメトヘモグロビン血症の1例

川井 忠, 角田 直子, 小松 祐子, 平野 大輔, 西平 宗功*, 笹村 祐杜,
小幡 健吾, 伊藤 元**, 四戸 豊**, 千葉 俊美***, 佐藤 健一**, 山田 浩之

岩手医科大学歯学部口腔顎顔面再建学講座口腔外科学分野

*JA秋田厚生連雄勝中央病院歯科口腔外科

**岩手医科大学歯学部口腔顎顔面再建学講座歯科麻酔学分野

***医科大学歯学部口腔医学講座関連医学分野

(受付: 2021年2月26日)

(受理: 2021年5月7日)

抄 録

メトヘモグロビン血症は、歯科治療で使用される局所麻酔薬の合併症として知られている。メトヘモグロビンは、酸素運搬能を低下させる。本論文では、下顎骨骨折の治療に際し、シタネスト・オクタプレッシンカートリッジ[®]の使用によるメトヘモグロビン血症の症例を報告する。下顎骨骨折の診断となった68歳、男性の患者に対し、手術前に顎間固定を行った。シタネスト・オクタプレッシンカートリッジ[®]が使用され、プロピトカインの総量は324 mgであった。手術室へ移動後に、SpO₂の低下を認めた。動脈血ガス分析からメトヘモグロビンが6.4%に上昇しており、メトヘモグロビン血症が疑われた。その後は酸素療法で軽快した。大量のプロピトカインを使用する場合は、メトヘモグロビン血症に留意すべきと考えられた。

緒 言

メトヘモグロビン (Methemoglobin: MetHb) は、赤血球内のヘモグロビン (Hemoglobin: Hb) 中の核をなす Fe²⁺ が酸化されて3価の状

態のメト型 (Fe³⁺) となり、酸素結合能が低下した状態の分子である¹⁾。MetHbが全Hb中の3%以上に増加した状態は、MetHb血症と診断される²⁾。MetHbが3~15%となると、パルスオキシメーターによる酸素飽和度 (SpO₂) は

A case of methemoglobinemia due to Citanest and Octapressin[®].

Tadashi KAWAI, Naoko TSUNODA, Yuko KOMATSU, Taifu HIRANO, Soko NISHIHIRA*, Yuto SASAMURA, Kengo OBATA, Motoi ITO**, Yutaka SHINOHE**, Toshimi CHIBA***, Kenichi SATO**, Hiroyuki YAMADA

Division of Oral and Maxillofacial Surgery, Department of Reconstructive Oral and Maxillofacial Surgery, Iwate Medical University, School of Dentistry

* Division of Oral and Maxillofacial Surgery, JA Akitakoseiren Ogachichuo Hospital

**Division of Dental Anesthesiology, Department of Reconstructive Oral and Maxillofacial Surgery, Iwate Medical University, School of Dentistry

***Division of Internal Medicine, Department of Oral Medicine, School of Dentistry, Iwate Medical University 19-1, Uchimarui, Morioka, Iwate 020-8505, Japan

低値を示し, 灰色皮膚の変色がみられることもあり, 15 ~ 20% ではチアノーゼが出現し, 20 ~ 50% ではめまい, 失神, 頭痛, 呼吸困難, 運動障害, または脱力感, 50 ~ 70% では低酸素症, 70% 以上では死亡する¹⁾. 先天性のMetHb血症が多く報告されているが²⁾, ベンゾジアゼピン¹⁾, ニトログリセリン³⁾, ジアミノジフェニルスルホン⁴⁾の薬剤の毒性による発症も報告されている.

MetHb血症は歯科治療で使用される局所麻酔薬による合併症としてもよく知られており⁵⁾, 主にアミド型局所麻酔薬であるプロピトカインによって起こりやすい⁶⁾. プロピトカインの極量は, 総量600 mg以下, もしくは体重1 kgあたり10 mg以下と提案されている⁷⁾. プロピトカイン含有の局所麻酔薬は, 血管収縮薬としてフェリブシンが添加された, 商品名シタネスト・オクタプレッシンカートリッジ[®] (デンツプライシロナ, 東京) が広く使用されており, プロピトカインの含有量は3%である (1カートリッジ1.8 ml中54 mg含有). 今回われわれは, シタネスト・オクタプレッシンカートリッジ[®]を使用し, 一過性のMetHb血症となった症例を経験したので報告する.

症 例

患 者: 68歳, 男性.

初 診: 2020年12月.

主 訴: 顎が痛い.

既往歴: 高血圧症, 高尿酸血症, 尋常性乾癬, 脳梗塞.

内服薬: ニトレンジピン錠10 mg, オルメサルタンOD錠20 mg, アロプリノール錠100 mg, リクシアナOD錠60 mg.

家族歴: 特記事項なし.

現病歴: 4日前に屋根の上の除雪作業中に転落し, 左側下顎を強打した. その後疼痛と咬合不全を主訴に1日前に近在病院歯科口腔外科を受診した. 両側下顎骨骨折の診断となり, 当科紹介受診となった.

現 症:

全身所見: 身長168 cm, 体重68 kg, 栄養状態は良好. 高エネルギー外傷であることから頭部CT撮影を行ったところ, 脳内に異常所見は認めなかった.

口腔外所見: 左側顎下部から頸部に腫脹, 内出血斑を認めた. 左側下唇, オトガイ部の知覚鈍麻を認めた. 開口障害があり, 最大開口量は30 mmであった.

口腔内所見: 右下34間より歯列が不連続となり, 骨片呼吸を認めた. また同部の歯肉に軽度出血, 腫脹を認めた. 左下78は欠損しているが, 同部歯肉の腫脹, 圧痛を認めた. 口底部にも腫脹, 内出血斑を認め, 二重舌を呈していた.

画像所見: パノラマX線写真, CT画像にて右下3に根尖病巣を認め, 同部から下顎下縁に走

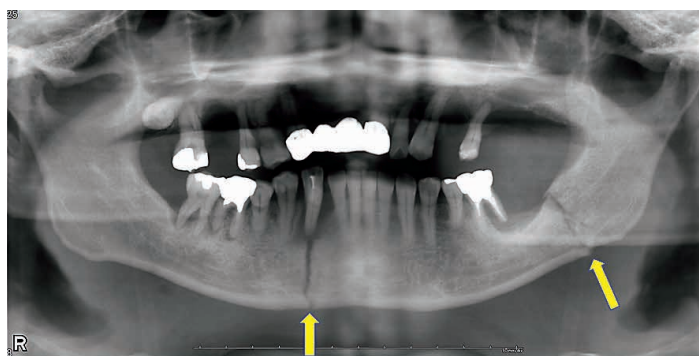


図1 初診時パノラマX線写真. 骨折線を2か所認める. 矢印: 骨折線.

行する骨折線を認めた。また、左下7部歯槽頂部から下顎角付近にかけて走行する骨折線も認めた (図1)。

処置および経過: 下顎骨骨折の臨床診断となり、全身麻酔下にて下顎骨骨折観血的整復固定術の予定となった。初診から3日後に手術予定となった。手術当日9時では、血圧:163/78 mmHg, 脈拍:75/分, 体温:37.0°C, 呼吸:14回/分, SpO₂:98%, と血圧はやや高いものの全身状態は安定していた。内服薬はニトレンジピンのみ朝に内服した。術中、術後の顎間固定のために、術前の10時に上下顎歯列にMMシーネを装着した。血圧がやや高く、使用する局所麻酔薬の量も多くなることを考慮して、局所麻酔薬はエピネフリンを含まないシタネスト・オクタプレッシンカートリッジ[®]を選択した。シタネスト・オクタプレッシンカートリッジ[®]の使用量は、カートリッジ6本(プロピトカインの総量:324 mg)であった。MMシーネ装着中の患者の容体には特別な変化はみられなかった。11時30分に手術室へ移動しバイタルサインを確認したところ、血圧:162/89 mmHg, 脈拍:80/分と問題はなかったが、SpO₂:91%と低値を示した。患者は無症状であったが酸素投与を6 l/分で開始し、SpO₂は95%まで改善したがそれ以上には上昇しなかった。呼吸管理の目的もあり、12時8分に気管挿管を行い、酸素6 l/分、セボフルラン1.5%で全身麻酔を施行した。聴診では肺音に問題なく、胸部X線撮影するも肺野に異常所見は認められなかった。12時18分に動脈血ガス分析を行ったところ、pCO₂:37.9 mmHg, pO₂:458 mmHg, sO₂:97.8%と正常であったが、MetHb:6.4%と高値を認めた。採取した動脈血はやや暗赤色を呈していた(図2)。術前にシタネスト・オクタプレッシンカートリッジ[®]を6本使用していたことからプロピトカインによるMetHb血症の診断となり、他の呼吸機能に異常なしとの判断になったことから、手術が12時45分に開始となった。手術中は酸素2 l/分、空気2 l/分、セボフルラン1.5 l/分で維持された。手術時の局所麻酔には1%リドカイン+

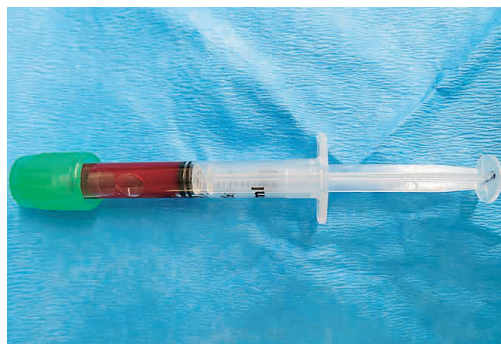


図2 12時18分採取の動脈血。やや暗赤色を呈している。

エピネフリン(1/10万)10 ml使用した。13時18分にはSpO₂:96%, pCO₂:39.8 mmHg, pO₂:229 mmHg, sO₂:98.8%, MetHb:4.9%となり、14時18分ではSpO₂:98%, pCO₂:37.1 mmHg, pO₂:216 mmHg, sO₂:97.8%, MetHb:3.8%と改善傾向を認めた。14時25分に手術は終了し、14時35分に抜管した。酸素は6 l/分で継続し、SpO₂:98%と安定しており、他バイタルサインも血圧:161/97 mmHg, 脈拍:104/分と大きな異常はなく、呼吸状態や覚醒状態にも問題ないことを確認し、15時19分に手術室を退室した。帰室後から18時までは酸素4 l/分で継続し、その後は酸素投与なくSpO₂:98~99%で推移し、呼吸に関しては無症状であった。手術翌日9時ではSpO₂:99%と異常なく、動脈血ガス分析でもpCO₂:35.0 mmHg, pO₂:88 mmHg, sO₂:97.5%, MetHb:0.3%と正常範囲であった。それ以降も呼吸状態に異常所見はなく、術後8日目で退院となった。SpO₂とMetHb(%)の経時的变化を図3に示す。

臨床診断: プロピトカインによるMetHb血症。

考 察

歯科治療における局所麻酔薬はエピネフリン含有リドカインが使用されることが多いが、患者の全身疾患や内服薬との相互作用を考慮して、シタネスト・オクタプレッシンカートリッジ[®]の使用を選択されることもしばしば見受け

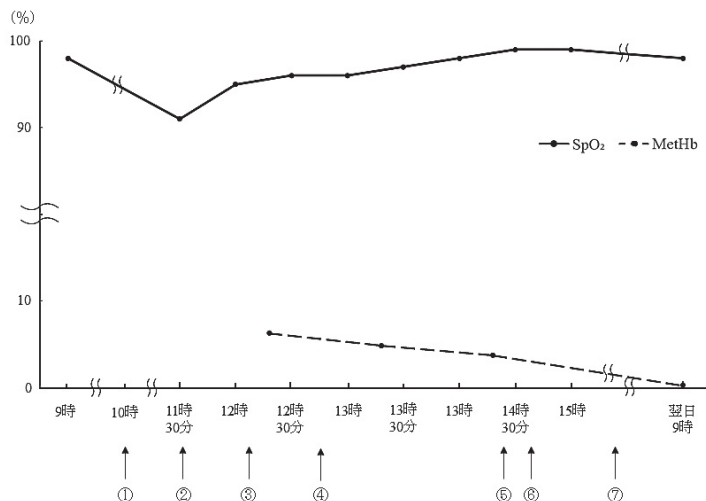


図3 SpO₂, MetHb (%) の経時的变化. ①シタネスト・オクタプレッシンカートリッジ[®]6本使用(プロピトカイン324mg使用). ②酸素6ℓ/分投与開始. ③気管挿管施行, 酸素6ℓ/分, セボフルラン1.5%で麻酔維持. ④手術開始. ⑤手術終了. ⑥覚醒状態確認し, 抜管施行. ⑦退室.

られる. 一般的な歯科治療では, 成人では1.8 mlのカートリッジの局所麻酔は1~2本程度の使用量であり, 全身に中毒症状を出現させることはほとんどないと思われる. しかし, プロピトカインの使用量が結果的に過剰となり, メトヘモグロビン血症を引き起こした症例報告はこれまでもなされており, 2020年では医中誌での検索で, 歯科治療におけるメトヘモグロビン血症は2例報告されている. シタネスト・オクタプレッシンカートリッジ[®]に含まれるプロピトカインの極量は, 総量600 mg以下, もしくは体重1 kgあたり10 mg以下と提案されており⁷⁾, 本症例では324 mgの使用量であったことから中毒症状を出現させる投与量ではなかった. しかし, SpO₂の著しい低下があったことから, 短時間での大量投与によって血液内でのプロピトカイン含有量が上昇し, 一過性のMetHb血症が発症したものと考えられる. または, 術前に内服したニトレンジピンの分子構造の一部に亜硝酸構造が含まれているが, 近年に術中使用したニトリグリセリンとプロピトカインによりメトヘモグロビン血症を発症した症例が報告さ

れていることから⁸⁾, 本症例でもニトレンジピンの相乗効果があった可能性も考えられる. 実際に酸素投与とMetHbの自然な還元反応により, その後は経時的に軽快した. シタネスト・オクタプレッシンカートリッジ[®]の極量については, 成人ではカートリッジで換算すると約10本程度であると考えられ, 一般歯科治療で使用される量ではないが, 手術時においては極量近く使用されることもしばしば見受けられる. 顎変形症患者の上下顎骨骨切り術に対しプロピトカインを総量750 mg使用し, SpO₂が85%まで低下し, MetHbが正常に回復するまで数日間要した報告もある⁹⁾. 未成年に対しては体重を考慮して使用量に注意すべきと考えられる. 3194 gの新生児に対してシタネスト・オクタプレッシンカートリッジ[®]を0.8 ml(プロピトカインとして43.2 mg)使用し, 極量以上投与した結果でMetHb血症となった報告もある¹⁰⁾.

MetHb血症の治療としては, メチレンブルーの投与や, アスコルビン酸の投与が有効とされている^{11,12)}. しかし, 無症状でありMetHbが20%以下であれば, 酸素投与のみで症状軽快ま

での管理ができるとされている^{11,13)}。本症例でもMetHbが6.4%であったため、酸素投与のみで経過観察とし、翌日には正常に回復していた。過去の報告には、MetHbが20%以下であったとしても、患者の呼吸状態悪化や肥満による換気障害などが合併する場合は、メチレンブルーやアスコルビン酸の投与も併用した方が良いとの意見もある⁹⁾。

MetHb血症ではSpO₂の低下が顕著にみられる。一方、動脈血ガス分析でのsO₂は低値を示さず、SpO₂とは大きく差異が生じる。これは、パルスオキシメーターは吸光度を測定しており、MetHbとオキシヘモグロビンとは吸光度には違いがあるために、SpO₂の測定ではMetHbの増加に伴い低値を示すこととなる。このことから、MetHb血症の診断にはSpO₂が最も有用とも提案されている⁶⁾。

歯科治療において、局所麻酔薬を顎骨に浸透させるために血管収縮薬は不可欠であり、また軟組織の手術においても止血目的で血管収縮薬の添加が望ましい。全身疾患や内服薬との相互作用から血管収縮薬としてのフェリプシンを含むシタネスト・オクタプレッシンカートリッジ[®]を選択することが多いが、大量投与の際は注意が必要である。この様な患者での処置で局所麻酔薬の投与量が多くなることが予想される場合は、始めに血管収縮の目的で少量のシタネスト・オクタプレッシンカートリッジ[®]を術野全体に投与した後に、エピネフリン非含有のリドカインや、血管収縮薬を含まないスキヤンドネスト[®]を使用するなど、局所麻酔薬の使用方法を工夫することも検討すべきと考えられる。

利益相反

本研究にあたり、開示すべき利益相反の関係となる企業などはありません。

文 献

1) Murphy, T., and Fernandez, M.: Acquired methemoglobinemia from phenazopyridine use. *Int J Emerg Med.* 11, 45, 2018.

- 2) Virsilas, E., Timukiene, L., and Liubsys, A: Congenital methemoglobinemia: Rare presentation of cyanosis in newborns. *Clinics and practice* 9, 1188, 2019.
- 3) Imani, F., Behseresht, A., Pourfakhr, P., Shariat Moharari, R., Etezadi, F., and Khajavi, M.: Prevalence of Abnormal Methemoglobinemia and Its Determinants in Patients Receiving Nitroglycerin During Anesthesia. *Anesthesiology and pain medicine* 9, e85852, 2019.
- 4) Yale, S., Stefanko, N., McCarthy, P., McFadden, V., and McCarthy, J.: Severe methemoglobinemia due to topical dapsone misuse in a teenage girl. *Pediatric dermatology*, 37, 377-378, 2019.
- 5) Gutenberg, L.L., Chen, J.W., and Trapp, L.: Methemoglobin levels in generally anesthetized pediatric dental patients receiving prilocaine versus lidocaine. *Anesthesia progress*, 60, 99-108, 2013.
- 6) Wakita, R., and Fukayama, H.: Methemoglobinemia should be suspected when oxygen saturation apparently decreases after prilocaine infiltration during intravenous sedation. *Clinical case reports* 6, 1077-1081, 2018.
- 7) 廣瀬伊佐夫：偶発症とその対策，古屋英毅，金子讓，海野雅浩，池本清海，福島和昭，城茂治 編集：歯科麻酔学，第6版，医歯薬出版，東京，211-212ページ，2003.
- 8) Hojo, T., Kimura, Y., Ohiwa, D. and Fujisawa, T.: A Case of Methemoglobinemia Thought to Have Been Caused by the Combined Use of Propitocaine and Nitroglycerin During General Anesthesia. *Anesthesia progress* 67, 170-171, 2020.
- 9) Tsunoda, N., Kawai, T., Onodera, K., Komatsu, Y., Suzuki, S., Chiba, T., and Yamada, H.: Methemoglobinemia due to prilocaine use during jaw deformity surgery: A case report. *J Oral Maxillofac Surg Med Pathol.* 32, 377-379, 2020.
- 10) 田島卓也，根来健二，谷本幸司，平石幸裕，山中敦生，藤田茂之：塩酸プロピトカインにより発症した新生児メトヘモグロビン血症の1例．日口外誌，50, 41-44, 2004.
- 11) Ash-Bernal, R., Wise, R. and Wright, S.M.: Acquired methemoglobinemia: a retrospective series of 138 cases at 2 teaching hospitals. *Medicine*, 83, 265-273, 2004.
- 12) Kang, C., Kim, D. H., Kim, T., Lee, S. H., Jeong, J. H., Lee, S. B., Kim, J. H., Jung, M. H., Lee, K. W., and Park, I. S.: Therapeutic effect of ascorbic acid on dapsone-induced methemoglobinemia in rats. *Clin Exp Emerg Med*, 5, 192-198, 2018.
- 13) Erkuran, M.K., Duran, A., Kurt, B.B., and Ocak, T.: Methemoglobinemia after local anesthesia with prilocaine: a case report. *Am J Emerg Med*, 33, 602.e1-2, 2015.

A case of methemoglobinemia due to Citanest and Octapressin[®]

Tadashi KAWAI, Naoko TSUNODA, Yuko KOMATSU, Taifu HIRANO, Soko NISHIHIRA*,
Yuto SASAMURA, Kengo OBATA, Motoi ITO**, Yutaka SHINOHE**, Toshimi CHIBA***, Kenichi SATO**,
Hiroyuki YAMADA

Division of Oral and Maxillofacial Surgery, Department of Reconstructive Oral and Maxillofacial
Surgery, Iwate Medical University, School of Dentistry

* Division of Oral and Maxillofacial Surgery, JA Akitakoseiren Ogachichuo Hospital

**Division of Dental Anesthesiology, Department of Reconstructive Oral and Maxillofacial Surgery,
Iwate Medical University, School of Dentistry

***Division of Internal Medicine, Department of Oral Medicine, School of Dentistry, Iwate Medical
University

[Received : February 26 2021 : Accepted : May 7 2021]

Abstract : Methemoglobinemia is a known complication of local anesthesia use in dental treatment. Methemoglobin reduces oxygen carrying capacity. This report presents a case of methemoglobinemia due to Citanest and Octapressin[®] use for mandibular fracture treatment. A 68-year-old man with a diagnosis of mandibular fracture received an intermaxillary fixation before fracture surgery. Then, Citanest and Octapressin[®] was used. A total amount of propitocaine was 324 mg. After moving to the operating room, oxygen saturation of peripheral artery decreased. Methemoglobin increased to 6.4% from arterial blood gas analysis, suggesting methemoglobinemia. After that, it improved with oxygen therapy. It is suggested that methemoglobinemia should be noted when using large amounts of propitocaine.

Key words : Methemoglobinemia, propitocaine, complication