

症 例

間質に著しい好酸球浸潤をともなった口腔扁平上皮癌の 1 例

及川 優子, 武田 泰典, 八木 正篤*, 佐藤 方信

岩手医科大学歯学部口腔病理学講座

(主任: 佐藤 方信 教授)

*岩手医科大学歯学部口腔外科学第一講座

(主任: 水城 春美 教授)

(受付: 2002年2月12日)

(受理: 2002年2月25日)

Abstract : Infiltration of eosinophils in the stroma is occasionally seen in malignant tumors, and there is some relation between eosinophilic infiltration and prognosis of squamous cell carcinoma (SCC) originating in the esophagus, lung and other organs. However there are few reports of oral SCC with infiltration of eosinophils. The present paper reports a case of oral SCC with a severe degree of eosinophilic infiltration. The patient was a 71-year-old female whose chief complaint was a white lesion in her tongue. Histologic examination revealed the lesion to be well differentiated SCC with infiltration of numerous eosinophils in the stroma. A few eosinophils had infiltrated in the parenchyma. Infiltration of eosinophils was clearly demonstrated by Luna stain. Chemotherapy had effect on the lesion and surgically resected material showed complete disappearance of SCC.

Key words : eosinophil, oral squamous cell carcinoma, tongue, Luna stain

緒 言

悪性腫瘍の治療にあたって、その予後を推測したうえで治療方針を決定することはきわめて重要である。近年、悪性腫瘍の予後を左右する種々の因子について報告がなされており、とくに腫瘍細胞に対する宿主側の抗腫瘍反応に関し

て各方面からの検討が進められている。この宿主の抗腫瘍反応については、主としてリンパ球系細胞や抗原提示細胞に関心が寄せられている。一方、悪性腫瘍における好酸球の動態についても、以前より検索がなされているが、その病理学的意義については未だ不明な点が多く、また、口腔領域原発の悪性腫瘍における好酸球

A case report of oral squamous cell carcinoma with stromal infiltration of eosinophils.

Yuko OIKAWA, Yasunori TAKEDA, Masaatsu YAGI*, Masanobu SATOH

Department of Oral Pathology, School of Dentistry, Iwate Medical University.

19-1 Uchimaru, Morioka, Iwate 020-8505, Japan

*First Department of Oral and Maxillofacial Surgery, School of Dentistry, Iwate Medical University.

1-3-27 Chuo-dori, Morioka, Iwate 020-8505, Japan

岩手県盛岡市内丸19-1 (〒020-8505)

Dent. J. Iwate Med. Univ. 27 : 33-36, 2002

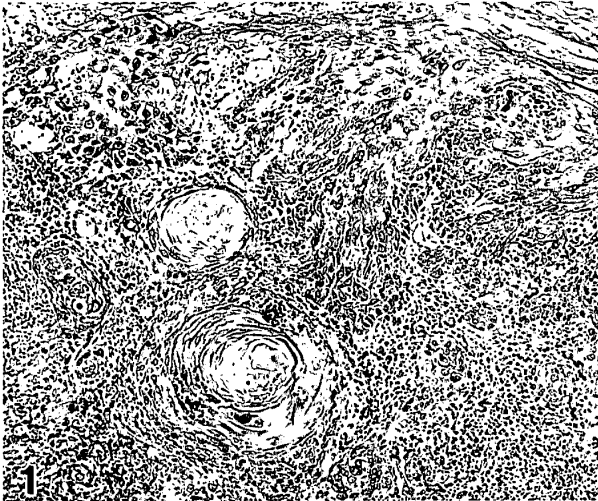


Fig. 1. Infiltration of keratinizing SCC into muscle layer.

についての記載は乏しい¹⁻³⁾。

今回、著者らは舌原発の高分化型扁平上皮癌の間質に好酸球の著しい浸潤をきたした症例を経験したので、その組織所見を中心に報告するとともに、腫瘍における好酸球浸潤の意義について若干の考察を加えた。

症 例

患者は71歳の女性で、2001年2月に舌左側縁部の白斑を自覚した。その後、疼痛もみられるようになったため、某歯科医院を受診したところ、義歯不適合による誤咬が原因と判断され、義歯調整、軟膏塗布、含嗽励行などがなされた。しかし、病変の改善がみられなかったため、本学歯学部附属病院第一口腔外科を紹介され受診した。なお、患者には特記すべき頭頸部領域の疾患の既往歴や家族歴はない。初診時、舌左側縁部に5×7mmの白斑がみられるとともに、同部には軽度の硬結を触れた。他の口腔粘膜ならびに頭頸部に著変はみられなかった。舌の白板症の臨床診断にて、生検がなされた。

生検材料では病理組織学的に、角化傾向の明瞭な扁平上皮癌が比較的小さな胞巣を形成して上皮下結合組織から筋層に浸潤していた (Fig. 1)。間質には種々の炎症性細胞の密でび慢性の浸潤とともに、多くの好酸球が認められた。好酸球はとくに癌胞巣の周囲に多くみられる傾

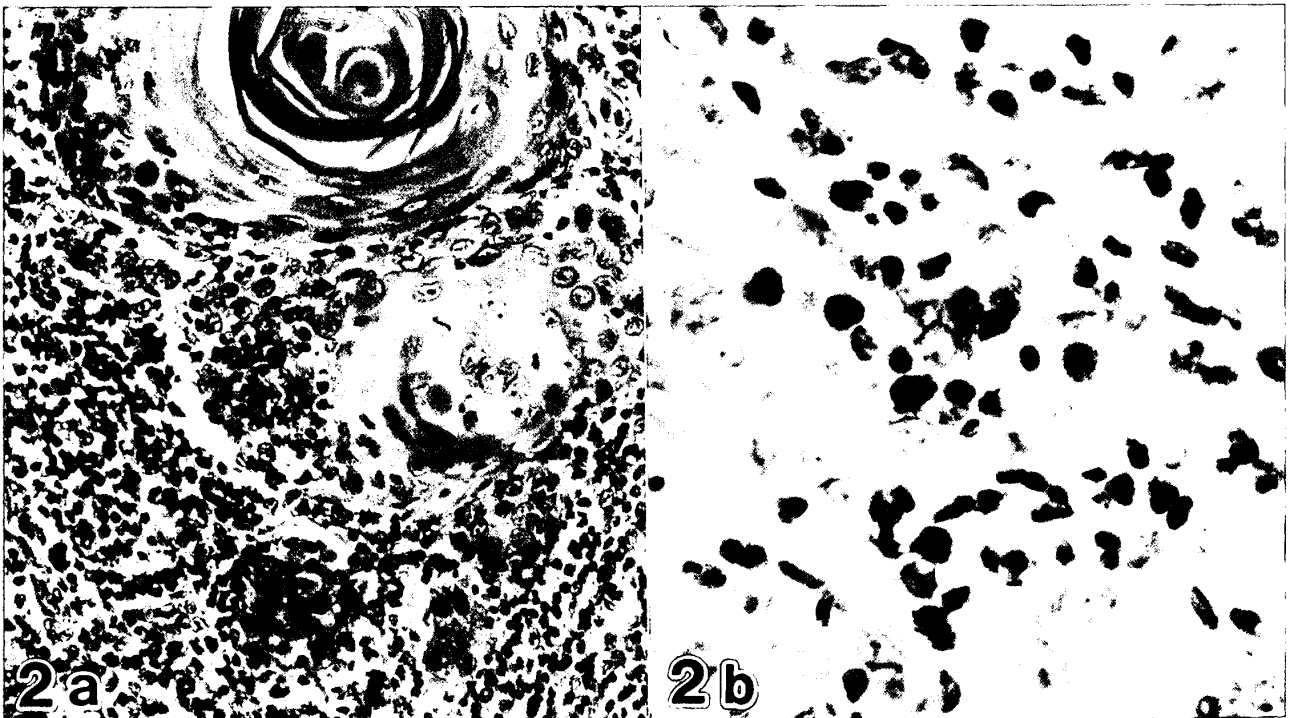


Fig. 2 a. Infiltration of numerous eosinophils and other inflammatory cells in the stroma of SCC (HE, ×200).

2 b. Clearly demonstrated by Luna stain (×400).

Table 1. Pre- and post-operative hematological investigation.

Item	pre-operative	post-operative
RBC($\times 10^4/\mu\text{l}$)	342	346
PLT($\times 10^4/\mu\text{l}$)	16.1	14.0
WBC($\times 10^3/\mu\text{l}$)	2.93	2.34
Neut(%)	42.0	49.5
Lymph(%)	50.0	40.1
Mono(%)	7.0	4.5
Eosino(%)	1.0	2.0
Total IgE(IU/ml)	149	

向にあった (Fig. 2 a)。また、癌巣の中にも好酸球が散見された。これら間質ならびに実質に浸潤した好酸球は Luna 染色で他の炎症性細胞と明瞭に識別することができた (Fig. 2 b)⁹⁾。すなわち、同染色により、好酸球の胞体は赤橙色で細顆粒状を呈した。

舌原発の扁平上皮癌 (T1N0M0, 分化度は WHO の grade I) の確定診断にて、術前化学療法 (テガフルウラシルの経口投与, 総量 2,800mg) を行った後、舌部分切除術がなされた。手術材料を病理組織学的に詳細に検索したが、浸潤した癌細胞は全て消失しており、病変部は線維性結合組織に置換されていた。

なお、生検材料にて扁平上皮癌の間質に多くの好酸球の浸潤がみられたことから、治療前後の白血球分画を比較した (Table 1)。その結果、治療の術前術後を通じて白血球分画はいずれも正常範囲内であった。また、治療前のアレルギー検査での IgE 量も 149 U/ml (< 216 U/ml) と、正常範囲内だった。

考 察

好酸球の機能については未だ不明な点が少なくないが、I 型アレルギー (即時型過敏症) の機序で生じる種々の疾患、あるいは寄生虫感染症などで血中や組織中に増加することが知られている。また、ときに担癌患者の血中や組織中にも好酸球の増加がみられることがあるが、このような現象はあまり知られていない。

扁平上皮癌における好酸球の浸潤は、口腔領域のみならず、肺、食道、子宮頸部などでもみられている⁵⁾。しかし、扁平上皮癌における好酸球の動態やその意義に関する記載は乏しく、わずかに五十嵐ら¹⁾をはじめとして 2, 3 の報告をみるに過ぎない。五十嵐ら¹⁾の報告では、口腔扁平上皮癌で高度の好酸球浸潤を認めた症例は、生検組織 76 例中 7 例 (9.2%), 手術摘出物組織 50 例中 3 例 (6.0%) であった。

好酸球浸潤がみられた悪性腫瘍と予後との関連について、食道扁平上皮癌では、腫瘍組織内好酸球浸潤を伴った例ではリンパ節転移や再発が少なく、生存率が高いものが多くみられたことから、好酸球は腫瘍の浸潤や転移に対し抑制的に働いている可能性が示唆されている⁵⁾。さらに、胃癌や子宮頸癌でも、同様の考え方がなされている⁶⁻⁷⁾。このように、口腔領域以外の腫瘍組織内に好酸球が浸潤している例では予後が良いようである。一方、木高ら²⁾は、口腔扁平上皮癌において、好酸球高度浸潤例では軽度浸潤例に比較し、有意にリンパ節転移が多く、予後不良因子であることを示唆している。また、作田ら³⁾も、好酸球浸潤例は易転移性であったと述べている。このように、口腔領域の扁平上皮癌では好酸球の浸潤は予後不良因子であると考えられている。しかしながら、現在のところこのような予後を左右する因子は好酸球の何に起因するかは全く解明されていない。

また、末梢血好酸球数と腫瘍組織中の好酸球との関連で、井上ら⁴⁾は子宮癌患者の腫瘍内の好酸球増多に伴って末梢血の好酸球分画が高値を示すと報告している。一方、口腔領域の腫瘍において、五十嵐ら¹⁾や木高ら²⁾は、末梢血好酸球数と好酸球性間質浸潤の程度は必ずしも相関していなかったと報告している。今回の症例においても治療前後の好酸球分画は正常範囲内であった。

腫瘍間質に浸潤する好酸球がどのような生物学的役割を演じているのかは未だ明確ではないが、Wong ら⁸⁾によると、好酸球は多くのサイトカインを産生することが知られており、腫瘍

増殖促進作用をもつ TGF α がそのひとつであると報告している。また、好酸球の増多因子である IL-5 の抗体を口腔癌モデルのハムスターに投与することで、その腫瘍内の好酸球が減少し、さらに腫瘍が縮小したことから、好酸球は腫瘍増殖因子であるとする実験的な面からの報告もされている。一方、腫瘍細胞自体が好酸球遊走因子 (eosinophil chemotactic factor : ECF) を産生しており、その結果として腫瘍間質内に好酸球が増加している可能性があるともいわれている¹⁻²⁾。以上のことから、口腔内の悪性腫瘍における好酸球の浸潤は、腫瘍の形成や予後に何らかの関連があることが示唆されるが、未だ確証は得られていない。

結 語

舌原発の扁平上皮癌の間質に多数の好酸球浸潤が認められた症例を報告した。患者にアレルギーの既往はなく、治療前後の末梢血好酸球数も基準値内だった。このことは、口腔領域原発の扁平上皮癌の好酸球浸潤と末梢血好酸球数との間に関連はないという過去の報告と一致していた。しかし、好酸球浸潤を伴った口腔癌例は易転移性で、予後が悪いといわれているが、今回の症例では術前化学療法で腫瘍は完全に消失していた。今後、悪性腫瘍に伴う好酸球浸潤の意義についてさらなる検索が必要と思われた。

本稿の要旨は第27回岩手医科大学歯学会総会(2001年12月1日、盛岡)で発表した。

文 献

- 1) 五十嵐智一, 浦出雅裕, 杉 政和, 臼井 誠, 白砂兼光, 宮崎 正: 好酸球浸潤のみられた口腔扁平上皮癌症例について, 阪大歯誌, 30 : 384, 1985.
- 2) 木高巨志, 佐野和生, Michael B. Pe, 井口次夫, 高橋 弘, 岡邊治男: 口腔扁平上皮癌頸部郭清例の臨床病理組織学的検討, 日口外誌, 37 : 1633-1639, 1991.
- 3) 作田正義: 癌細胞の転移形成に関する研究, 日口外誌, 28 : 525-539, 1979.
- 4) Luna, L. C. : *Manual of Histologic Staining Methods of the Armed Forces Institute of Pathology*, 3rd ed., McGraw-Hill, New York, pp111-

112, 1968.

- 5) 石橋 悟, 笹野公伸, 大橋裕介, 原田 統, 宮崎修吉, 標葉隆三郎, 里見 進: ヒト食道扁平上皮癌における腫瘍組織内好酸球浸潤の検討, 日本癌学会59回総会記事. 359, 2000.
- 6) 岩崎一教, 藤村 隆, 井上武夫, 鳥巢要道: 高度好酸球浸潤を伴う胃癌患者における好酸球の意義について, 第43回日本癌学会総会記事, 130, 1984.
- 7) 井上武夫, 葛谷和夫, 西日出郎, 千原 勉: 子宮頸癌の好酸球性間質反応, 臨産, 35 : 525-529, 1981.
- 8) Wong DT., Bowen SM., Elovic A., Gallagher GT., Weller PF. : Eosinophil ablation and tumor development, *Oral Oncol*, 35 : 496-501, 1999.
- 9) 平島光臣: 腫瘍組織における白血球浸潤とその予後, 特に好中球, 好酸球の意義についての考察, 消と免疫, 35 : 1-4, 1999.