

総 説

口腔領域の悪性腫瘍診断に対する PET の応用

小豆島正典, *寺崎 一典

岩手医科大学歯学部 歯科放射線学講座

(主任・小豆島正典 教授)

*岩手医科大学サイクロトンセンター

(受付 2004年11月17日)

(受理: 2004年11月24日)

Abstract . A rapidly emerging clinical application of positron emission tomography (PET) is the detection of cancer with radionuclide tracer, because it provides information unavailable by ultrasound, computed tomography or magnetic resonance imaging. The most commonly used radiotracer for PET oncologic imaging is fluorine-18-labeled fluorodeoxyglucose (^{18}F -FDG). Early studies show PET has potential value in viewing the region of the tumor, detecting, staging, grading, monitoring response to anticancer therapy, and differentiating recurrent or residual disease from post treatment changes. However, limitations of FDG-PET in the head and neck region, namely, physiological FDG uptake in the salivary glands and palatine tonsils, have been reported, increasing the false-positive rates in image interpretation.

This review was designed to address these distinctions of oral cancer PET imaging (1) Specialization of PET equipment, (2) Cancer cell metabolism, proliferation and tracers, (3) Clinical diagnosis of oral cancer with PET, (4) Pitfalls in oncologic diagnosis with FDG-PET imaging.

Key words · Fluorodeoxyglucose, Radionuclide imaging, Oral squamous cell carcinoma, PET

1. はじめに

PET (Positron Emission Tomography) とは、日本語で「陽電子放出(放射)断層撮影法」と称され、通常ペットと呼ばれている。PETは、生理的・生化学的機能画像診断法であり、中枢神経系では神経伝達物質の受容体のマッピングや血流変化の画像化、アルツハイマー病な

どの痴呆性疾患の脳代謝状態把握、心臓領域では生存心筋や心筋虚血に対する評価法のゴールドスタンダードとして用いられている。さらにかん診療においては腫瘍の原発巣の検索や治療の評価などに威力を発揮している。肺癌^{1,2)}や大腸癌³⁾、頭頸部癌⁴⁾などでは治療後の腫瘍残存や腫瘍再発の正診率は、CT/MRIより高いとされ、今世紀最初の10年で最も発展する画像

Positron Emission Tomography (PET) for oncologic applications in oral region

Masanori SHOZUSHIMA, *Kazunori TERASAKI

(Chief Prof Masanori SHOZUSHIMA)

Department of Dental Radiology, School of Dentistry, Iwate Medical University, 1-3-27
Chuodori, Morioka, 020-8505, Japan

*Cyclotron Research Center, Iwate Medical University

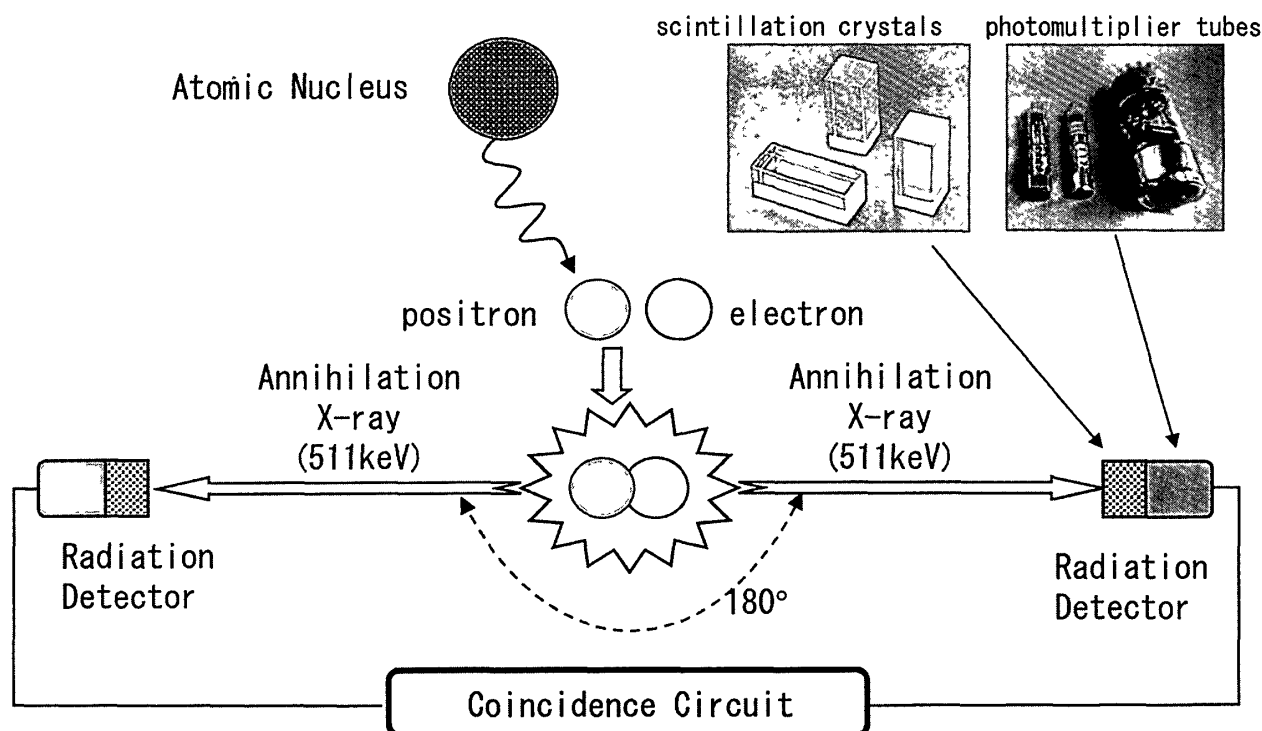


Fig 1 The PET scanner itself consists of a ring of scintillation crystals coupled to photomultiplier tubes. Once emitted, positrons travel only a short distance away from the parent atom before combining with an electron and annihilating to produce two high energy photons, which are emitted simultaneously at 180° to each other. When a crystal is struck by a photon of adequate energy, light is emitted. However, the detection of this photon is dependent upon the annihilation coincidence detection system, which relies on pairs of crystal detectors linked by a coincidence circuit. Only when pairs of detectors register photons simultaneously, is the annihilation event recorded and processed. The simultaneous detection of the photons reveals their line of origin.

診断法と言われている。特に最近では、がん検診における PET の有用性に関する新聞記事やテレビ報道が多くなっており、大手旅行社による九州・ソウルへの「がん PET 検診ツアー」の出現など、一般市民の PET 診断への関心も急速に高まってきた。2003年1月には本邦における PET 施設は59カ所、サイクロトロン設置数は68台に達し、2005年には、PET 施設が100カ所を越えるだろうと予測されている⁵⁾。筆者らは1995年から、PET 用放射性薬剤合成や細胞レベルでの基礎研究、口腔癌の PET 診断を、仁科記念サイクロトロンセンター（岩手県・滝沢村）の共同利用という形で行ってきた。本総説では、特に口腔癌の PET 診断に的を絞って、基礎的な撮影原理から臨床応用例までを紹介する。

2. PET 装置の特殊性

PET は、体内に投与された放射性薬剤から放出される γ 線を計測して、生体内での薬剤の分布を画像化するものであり、これまでの⁶⁷Ga や^{99m}Tc シンチグラフィと同様、核医学検査の一つである。特に PET で計測する γ 線は、消滅 γ 線と称されているものである。PET で用いられる放射性核種（PET 核種）は、正の電荷を持つ電子（陽電子：ポジトロン）を周囲に放出し β^+ 壊変する（Fig. 1）。このポジトロンは、周囲の陰電子と結合し、0.511keV のエネルギーを持つ γ 線を同時に2本放出し消滅する。この γ 線は、エネルギーが決まっているばかりでなく、互いに反対方向（180度）に、同時に放出されるという独特の特性を持つ。PET カメラの中で、対になる2カ所の γ 線検出器に同時

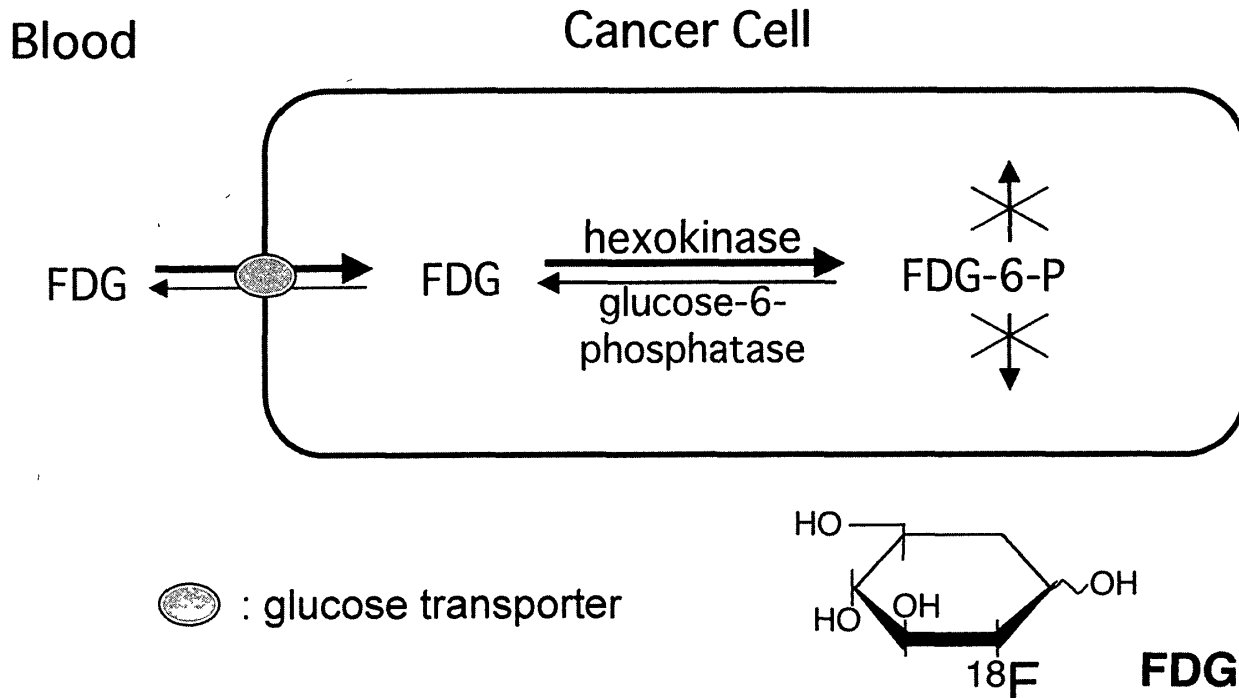


Fig 2 Metabolism of FDG. FDG uptake depends on the activity of glucose transporter and hexokinase.

に0.511keVの放射線が検出されたとすれば、この2個の検出器を結んだ線上にPET核種が存在したということになる。そのデータを横断面として画像化したのがPET画像であり、これまで行われてきた断層撮影法であるSPECT(単光子放出断層撮影法)と比較し、感度や空間分解能が高い。

3. PET用放射性薬剤

腫瘍トレーサー用放射性薬剤は、主に¹⁸Fと¹¹Cで標識したPET核種が用いられ、半減期はそれぞれ110分、20分と極めて短い。これらの元素は生体に由来存在する軽い元素であり、生理・生化学的活性物質に直接標識できることから、生理的な代謝を損なうことはない。また半減期が短いことは被曝線量が少ないという長所と、施設内にサイクロトロンセンターを設置し薬剤を合成しなければならないという短所がある。PET施設の建設費用は建物を含め10億円かかると言われているが、その1/3はサイクロトロン関係の費用である。

現在、腫瘍トレーサーとして広く用いられているのは、¹⁸Fで標識した¹⁸F-fluoro-

deoxyglucose (FDG) というグルコース類似薬と¹¹Cで標識した¹¹C-methionine (Met) である。FDGは癌細胞の糖代謝を調べるトレーサーであるが、癌細胞で嫌氣的解糖が高いことを初めて証明したのは50年も前のことである⁶⁾。1975年には、腹水癌細胞でFDGの合成法と取り込み研究が報告され、翌年には、初めて人体のFDG-PET画像が得られている⁷⁾。FDGは、グルコースと同様に、体内に投与されると10分以内に、いくつかの種類のグルコース輸送タンパク (glucose transporter: Glut) を介して癌細胞内に取り込まれる。その中でも、癌細胞では特にGlut-1の関与が大きいと知られている⁸⁾。その後、両者ともhexokinaseによってglucose-6-phosphateあるいは、FDG-6-phosphateまで代謝されるが、FDG-6-phosphateはglucose-6-phosphateとは異なり、それ以降代謝されず細胞内にとどまる (Metabolic Trapping)。FDG-6-phosphateはglucose-6-phosphataseによる逆方向の反応によってFDGとなるが、この酵素は肝臓などで見出されているにすぎない⁹⁾ (Fig. 2)。癌細胞は、無秩序に分裂を繰り返しているため、その

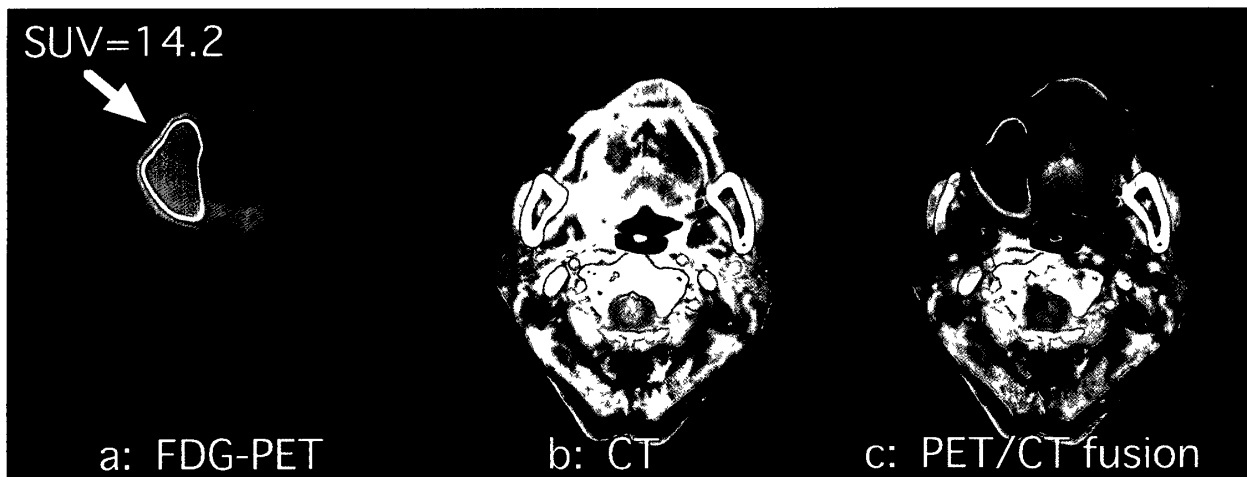


Fig 3 a : FDG PET axial cut image Regions of high FDG-uptake are shown in red. The SUV of the primary lesion was 14.2 b A contrast-enhanced primary lesion was observed on the right margin of the tongue. c : PET/CT fusion image

エネルギー源としてのATP (adenosine triphosphate) 消費が亢進している。また、細胞周囲の酸素濃度が低下しているため、好気性呼吸は行われず、嫌気性呼吸で必要なATPを作り出さなければならないため、多くのグルコースが必要となる。この癌細胞のグルコース需要の亢進という性質こそが、FDG取り込みの根底にある。

腫瘍トレーサーとしてのMetは、FDGと並び種々の領域で用いられているが、臨床的には20分という半減期の短さから、FDGの使用頻度が高い。しかしながら、FDGはマクロファージや肉芽組織に集積しやすく、Metよりも偽陽性率が高いという報告¹⁰⁾がある。それに加えてMetは、腫瘍組織の生存可能な癌細胞には高い集積を示すが、マクロファージや他の細胞成分には、低い集積を示すなど、FDGにはない長所を持っている¹¹⁾。ヒトの必須アミノ酸であるmethionineは、腫瘍細胞での急速な蛋白合成やRNA合成のため、L-amino acid transporterを介して細胞内に入りトラップされる¹²⁾。したがってMetの集積には、FDGと同様に無秩序に分裂を繰り返す腫瘍細胞自体の特性が反映されていると思われる。

4. 口腔癌のPET画像

Fig. 3 aに扁平上皮癌を持つ舌癌の

FDG-PET像を示す。FDGが強く集積した部位を赤として表示した。図中のSUVとはstandardized uptake valueの略で、PET画像上で算出されるFDGの放射能をFDG投与量と体重で標準化した値であり、国際的に使用されている。この症例ではSUV=14.2となり、正常な組織より14.2倍FDGが集積していることを示している。PETの一番の欠点は、FDG集積部位が解剖学的に不明な点である。そのため筆者らは、放射能を持つマーカを患者皮膚面に装着し、そのマーカ像を基準にCT像と重ね合わせる方法を考案した¹³⁾。Fig. 3 bは、同症例のCT像、Fig. 3 cはPET像との重ね合わせ像である。このような画像処理をすることで、腫瘍の存在部位が明確に判定できるようになった。口腔癌に限らず、初診時における原発巣の画像診断は、PETよりCT/MRIが第一選択になることが多い。それに対しPET検査は、原発巣の検索にも使われるが、さらに次のような点で有用性が高い^{4, 14, 15)}。

(i)放射線治療や化学療法などの治療効果の判定：治療後には、腫瘍組織が瘢痕化や線維化するためCT/MRIの形態画像では腫瘍の残存か否かの区別が困難である。

(ii)癌の病期診断：転移リンパ節や遠隔転移の診断に適している。

(iii)再発診断：特に手術が行われた症例では、周

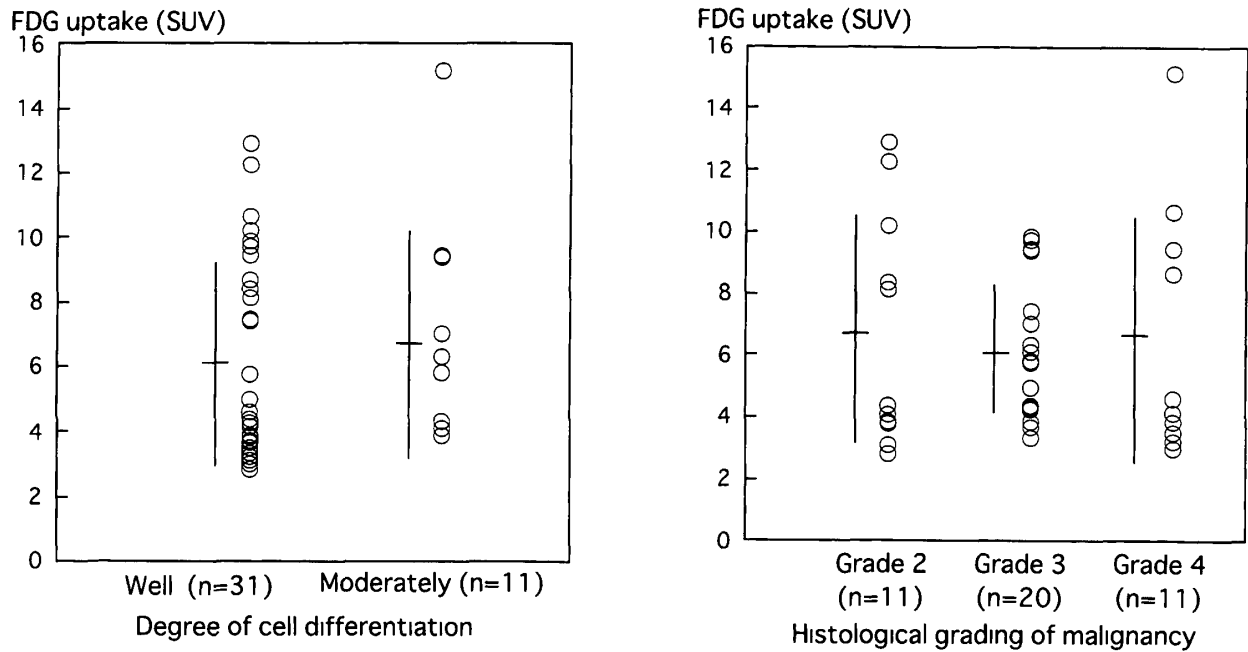


Fig 4 Left shows relationship between FDG-uptake (SUV) and the degree of cell differentiation. There were no significant differences in the mean SUV among the different degrees of cell differentiation ($p=0.605$). Well: well-differentiated squamous cell carcinoma. Moderately: moderately differentiated squamous cell carcinoma. Right reveals relationship between FDG-uptake and the histological grading of malignancy. There were no significant differences in the mean SUV among the different histological grades ($p=0.851$).

囲の解剖学的構造が明らかでなく CT/MRI では診断が難しい。

(iv) 良性悪性の鑑別, 悪性度診断: ただし唾液腺腫瘍に関しては, 両者とも FDG が集積するため鑑別は難しい。

(v) 検診, スクリーニング: PET は一回の検査で全身がスキャンできる。

一方, FDG-PET では, FDG の集積部位の他に, その集積量も重要な情報である。肺癌や乳癌における研究では, SUV が高値を示す患者は生存率が低いと報告されている^{16,17)}。このような予後因子としての SUV の重要性は, 頭頸部癌においても報告されている。Halfpenny et al.¹⁸⁾ は, FDG-PET を行った73例の頭頸部における扁平上皮癌について報告し, PET で SUV >10を示す患者は, poor outcomeを示すことを報告している。一方, 腫瘍組織による FDG 集積は, 腫瘍細胞の分裂能や悪性度に比例して増大するといわれている^{19,20,21)}。このように FDG-PET から得られる SUV は, 治療計画の立案や予後の推測にとっても重要である。しか

しながら, 実際に頭頸部領域で PET を行うと, 組織型や進展度が同一の病巣を持つ別々の症例にもかかわらず, その FDG 集積が大きく異なることがある。²²⁾ 頭頸部癌では組織学的に扁平上皮癌が多いが, FDG 集積と原発巣の組織学的特性との関連性については, 依然として不明な点が数多く残されている。

Higashi et al.²³⁾ は, 肺の腺癌の細胞分化度と SUV との間には, 負の相関が観察され, 高分化型腺癌の平均 SUV は, 低分化型腺癌のそれより著しく低いことを報告している。しかしながら, 口腔の扁平上皮癌43例で行った我々の研究では, SUV は, WHO による細胞分化度と Willen²⁴⁾ や Jakobsson²⁵⁾ 分類による組織学的悪性度には依存しないことが明らかになった (Fig. 4)。我々と同様の成績は, Raissner et al.²⁶⁾ によっても報告されている。彼らは48例の頭頸部扁平上皮癌の FDG-PET において, 高分化型と中等度分化型, 低分化型における FDG 集積には, 相関がないことを報告している。扁平上皮癌では, たとえ細胞分化度や組織学的悪性度

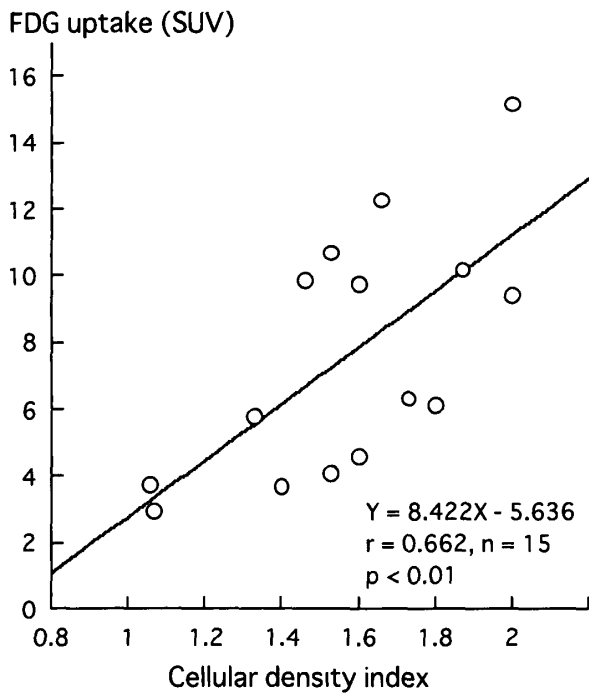


Fig 5 Relationship between FDG-uptake (SUVs) and cell density index. FDG-uptake significantly correlated with cell density index ($r=0.662$, $p<0.01$).

が異なっても、細胞膜の Glut の活性化、あるいは細胞内グルコース代謝には、大きな差がないのかもしれない。組織学的悪性度と SUV との関係について論じた報告は、見いだせなかったが、悪性度のポイントが fetal outcome と密接な相関があり、ポイントが高いと生存率が低下することが知られている²⁴⁾。しかし組織学的悪性度は、腫瘍細胞とそれに隣接する間質との形態学的関係に基づいて分類されたものであり、腫瘍細胞自身の生物学的な性質に基づいたものではない。そのため SUV に大きな差がなかったと思われる。

口腔癌の TNM 分類 (UICC)²⁷⁾ における原発巣の大きさと FDG 集積との関係について報告した Nakasone et al.²⁸⁾ の報告では、T3 と T4 を合わせた高 T grade の SUV は、T1 と T2 を合わせた低 T grade のそれより著しく高いことを示している。TNM 分類では T の数値が高いと、原発巣の浸潤範囲が大きいことを意味する。我々の研究でも、高 T grade (T3 と T4) の平均 SUV は 7.45、低 T grade (T1 と T

2) のそれは 5.03 と、T grade が高いほど SUV は高値を示し、Nakasone et al. と同様の成績が得られている。これらの成績は、原発巣の大きさが 4 cm 以上、あるいは骨皮質や舌の深層への浸潤など隣接組織への浸潤がある場合、その SUV は 4 cm 未満の症例よりも高いことを示している。これは、大きな腫瘍では Glut の発現が多いという腫瘍自身の特性と²⁹⁾、腫瘍の増大に伴いスキャンしているスライスに隣接する組織からの γ 線が PET 検出器に、より多く入射するという PET 装置の特性が反映されたことによるとと思われる。

FDG 集積は、原発巣の浸潤範囲のほか、何に依存しているのだろうか。Fig. 5 は、SUV と腫瘍細胞密度との関係を示したものである。癌組織は、すべてが癌細胞で充満しているとは限らない。癌の摘出標本上で癌細胞の占める割合を計測し、特定視野内で 50% を越えている場合をポイント 2、50% 以下にはポイント 1、癌細胞がない場合ポイント 0 として細胞密度をインデックスで表したところ、SUV とに直線的な正の相関が認められた³⁰⁾。すなわち、PET 画像で表示される FDG 集積量は、癌組織中の癌細胞密度が高いほど高値を示すことが明らかになった。現在の PET 装置で最小限検出できる口腔領域の癌病巣の大きさは、10mm 前後と思われる。したがって上記の成績は、病巣に癌細胞が少ない場合には、その大きさが 10mm 以上であっても PET で検出されない可能性を示している。

一方 SUV には、癌細胞分裂能が反映されているという報告がある。著者らは培養癌細胞 HeLa S3 を細胞同調させ、細胞周期と FDG との取り込み量を *in vitro* で調べた。その結果、FDG 取り込み量は、S 期の前半と G2/M 期で高く G1 期に至ると最高時の 40% 低下することが示され、DNA 合成期から分裂期にある癌組織には FDG がよく取り込まれることが明らかになった。同様の研究は Met においても行った³¹⁾。Met 集積は、Fig. 6 に示すように、S 期から G2/M 期にかけて上昇し、特に G2/M 期

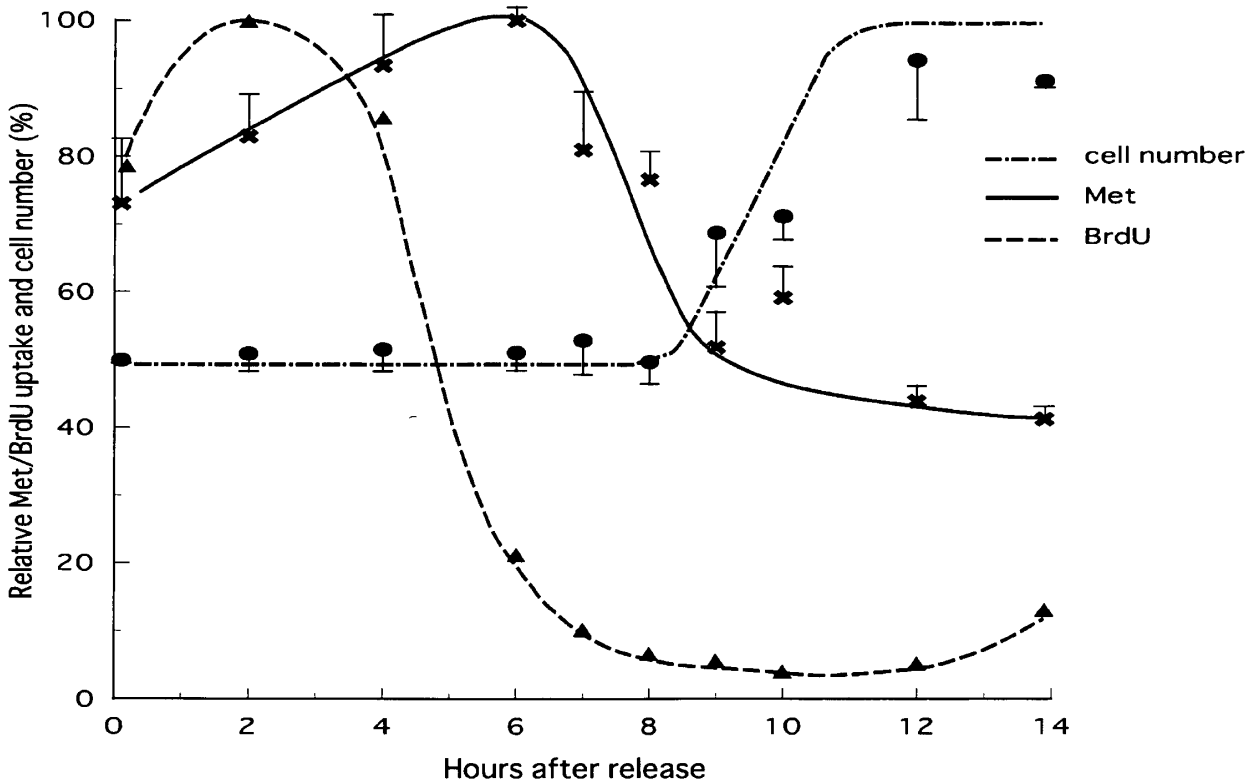


Fig 6 Changes in Met uptake, bromodeoxyuridine (BrdU) uptake, and the number of cells in each phase of the cell cycle DNA synthetic activity was measured using the thymidine analogue BrdU. The horizontal axis indicates elapsed hours after release, and the vertical axis indicates relative Met uptake, BrdU uptake, and cell number Each point for Met and cell number indicates the mean and S.D. obtained from 3 experiments

の前半すなわち G 2 期で最大となり、G 1 期には約 44% まで低下することが示された。Miyazawa et al.³²⁾ は、肺癌における Met 集積量と S 期 + G 2 / M 期にある細胞の割合との間には、極めて高い相関があることを明らかにしている。細胞分裂指数は、(S 期 + G 2 / M 期) / (G 0 G 1 期 + S 期 + G 2 / M 期) × 100 (%) で表されるので、FDG や Met を腫瘍トレーサーとして用いた PET では、細胞分裂指数が反映された画像が得られているだろう。ヒト固形悪性腫瘍では、すべての細胞が増殖細胞分画にあるのではなく、約 33% の細胞だけが、増殖細胞分画にあるとされている³³⁾。このことから増殖細胞分画の割合が多い癌すなわち進行の速い癌には FDG が良く集積すると推測される。

5. 口腔癌の PET 診断上の落とし穴

1) 生理的集積

口腔領域における FDG の生理的集積部位は、口蓋扁桃、唾液腺、上顎洞粘膜、鼻腔粘膜などがあげられる^{14,34)}。臨床的に唾液腺や粘膜に対する集積は低く、PET の読影上問題になることはない。しかし口蓋扁桃への集積は、原発巣への集積に匹敵し、SUV だけでは原発巣と口蓋扁桃が区別できない。筆者は腫瘍の存在有無の判定に SUV = 3.5 というカットオフポイントを採用しているが、口蓋扁桃の多くはこれを超している。誤診を少なくするためには、CT などの形態画像との正確な重ね合わせ診断が必要となる。FDG がリンパ組織である口蓋扁桃に集積する理由として、口蓋扁桃が呼吸により絶えず外界の抗原に接し、免疫担当細胞が活性化しているためと考えられている³⁴⁾。また筆者らは、抗原提示されたマクロファージによりリンパ球が活性化されると、FDG 集積は活性前より約 40 倍上昇することを報告しており³⁵⁾、活

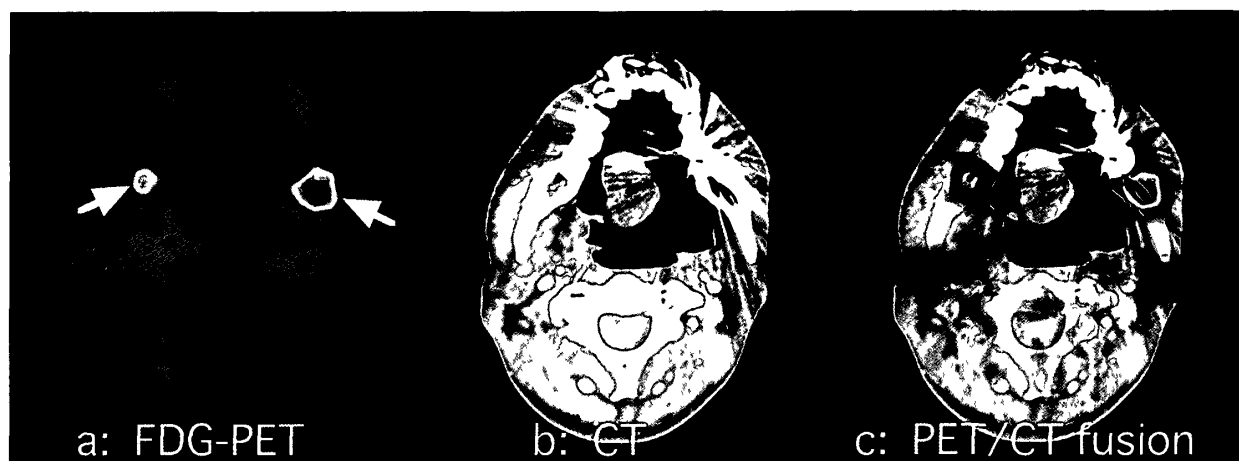

Fig 7 a . FDG PET axial cut image. Regions of high FDG-uptake are shown in red (arrows) The SUVs on left and right sides were 3.16 and 2.68, respectively. b . CT image shows two low density areas on third molar region of mandible c . PET/CT fusion image.

性化したリンパ球は、腫瘍細胞と同程度に FDG 取り込みが増大することが *in vitro* でも確かめられている。

ヒトの筋肉は、活動のエネルギーとしてグルコースを消費しており、ランニングやその他の運動により FDG が集積することがある³⁶⁾。肩関節周囲炎など筋肉の緊張による FDG 集積と、頸部の転移性リンパ節への集積は、誤診を引き起こす可能性があり、このような場合、diazepam の経口投与が筋肉への FDG 集積を防ぐと報告されている³⁷⁾。FDG 投与後、会話したり舌を動かしたりすることは、喉頭や咽頭周囲の FDG 集積を増大させると考えられる。咀嚼運動でも同様であり、この場合には咬筋への集積が報告されている³⁸⁾。

2) 非腫瘍性病変への集積

基本的に FDG は、腫瘍のほか炎症巣にも集積する。特に放射線・化学療法の終了直後に見られる口内炎や咽頭炎に対する FDG 集積は、癌組織に対するそれよりも低い治療効果判定を困難にしている。これは、通常治療終了後 1 ヶ月以上経過してから PET を行うことで避けられるとされている。歯科に関連した病変にも FDG が集積することがある。Fig. 7 は、下顎両側智歯抜歯後 6 ヶ月経過したにもかかわらず、抜歯窩に FDG 集積が見られた PET 像である。この症例では舌癌に対し放射線外部照射

を施行し、約 1 年経過して抜歯を行っていた。臨床所見や血液所見に異常所見はなかったので、この異常集積というのは、下顎骨骨髓炎というよりも抜歯窩治癒遅延による FDG 集積と思われる。今回の症例では、抜歯窩が大きかったことや、過去に放射線治療を受けたことによる循環障害のため同部の治癒過程が遅延したことが原因であろう。このような部位では、免疫担当細胞の活性化や骨芽細胞の分裂頻度の上昇、あるいは循環障害による嫌気性糖代謝亢進などが考えられ、それが抜歯窩に FDG 集積が見られた理由と思われる。このように思いもかけない FDG 集積は、FDG-PET の正診率を低下させる原因になるため、読影には注意しなければならない。

全身的な FDG 集積の分布では、エネルギー代謝の高い脳や糖負荷時の心筋で FDG の集積が非常に高い。また癌の化学療法時に投与した granulocyte colony stimulating factor (G-CSF) により、骨髓に FDG 集積像が描出されることがあり、口腔癌で G-CSF を投与している場合には注意が必要である³⁹⁾。通常グルコースは尿中に排泄されないが、その類似薬である FDG は尿中に排泄される。したがって FDG は、膀胱へ高集積し骨盤周囲の腫瘍イメージングの際の妨げになる。FDG は代謝生成物としてのグルコースと競合し、その集積は

血中グルコース濃度により影響を受ける。糖尿病や食後など高血糖値が予想される場合には、腫瘍自身の FDG 集積が低下するため、その定量的評価は困難になる⁴⁰⁾。その他、非腫瘍性病変への FDG 集積については、いくつかの総説が出版されている^{41, 42, 43)}。

7. 今後の展望

これまで癌の画像診断は、CT や MRI に代表される「形態画像診断」であった。しかしその空間分解能は限界に近い。最近の CT の空間分解能は 0.1~0.2mm であるが、それでも 1 cm の病巣が見逃されている。これは空間分解能が不足しているのではなく、病巣のコントラストが不足していることを示している。これからは、PET に代表される高コントラスト診断が急速に進歩するだろう。さらに癌の分子生物学の急速な進歩により、FDG よりも S/N (シグナル/ノイズ) 比の高い新しい PET 薬剤が開発されることが期待される。FDG-PET で得られる SUV には、癌細胞の周囲に存在する炎症性細胞や癌抗原で活性化された免疫担当細胞への FDG 集積のほか、細胞周期依存性や癌組織における癌細胞と間質との割合も大きく関与していると思われる。これらの因子のうちどの因子が SUV に大きく影響するのかが今後の研究課題である。

文 献

- 1) Patz, E F, Lowe, V J., Hoffman, J.M, Paine, S S., Harris, LK and Goodman, PC Persistent or recurrent bronchogenic carcinoma detection with PET and 2-[F-18]-2-deoxy-D-glucose *Radiology*. 191 · 379-382, 1994
- 2) Inoue, T., Kim, E E., Komaki, R, Wong, F C, Bassa, P, Wong, W H, Yang, D J, Endo, K and Podoloff, D A Detecting recurrent or residual lung cancer with FDG-PET *J. Nucl Med.* 36 · 788-793, 1995
- 3) Strauss, L.G, Clorius, J.H., Schlag, P, Lehner, B, Kimmig, B., Engenhart, R., Marin-Grez, M, Helus, F, Oberdorfer, F. and Schmidlin, P.: Recurrence of colorectal tumors: PET evaluation *Radiology* 170 329-332, 1989
- 4) Fischbein, N.J., Aassar, O.S., Caputo, G.R., Kaplan, M J, Singer, M I, Price, D.C, Dillon, W P and Hawkins, R.A. Clinical utility of positron emission tomography with ¹⁸F-fluorodeoxyglucose in detecting residual/recurrent squamous cell carcinoma of the head and neck *Am J Neuroradiol* 19 1189-1196, 1998
- 5) PET 設置医療機関名簿, サイクロトン設置医療機関名簿 新医療, 339, 142-143, 2003
- 6) Warburg, O. On the origin of cancer cells *Science*, 123 · 309-314, 1956.
- 7) Alavi, A. and Reivich M: Guest editorial the conception of FDG-PET imaging *Semin. Nucl Med.* 32 · 2-5, 2002.
- 8) Yamamoto, T., Seino, Y., Fukumoto, H, Koh, G., Yano, H., Inagaki, N., Yamada, Y, Inoue, K, Manabe, T and Imura, H Over-expression of facilitative glucose transporter genes in human cancer *Biochem. Biophys Res Commun* 170 : 223-230, 1990.
- 9) Gallagher, B.M, Fowler, J.S, Guttererson, N I, MacGregor, R R, Wan, C N and Wolf, A P. Metabolic trapping as a principle of radiopharmaceutical design: some factors responsible for the biodistribution of [¹⁸F] 2-deoxy-2-fluoro-D-glucose. *J Nucl Med* 19 : 1154-1161, 1978
- 10) Lindholm, P, Leskinen, S, and Lapela, M. Carbon-11-methionine uptake in squamous cell head and neck cancer *J. Nucl Med*, 39 1393-1397, 1998
- 11) Kubota, R, Kubota, K, Yamada, S, Tada, M., Takahashi, T, Iwata, R and Tamahashi, N: Methionine uptake by tumor tissue. a microautoradiographic comparison with FDG *J Nucl. Med* 36 484-492, 1995
- 12) Hoffman, R M · Unbalanced transmethylation and the perturbation of the differentiated state leading to cancer. *Bioessays* 12 163-166, 1990.
- 13) 小豆島正典, 守口 齊, 東海林 理, 坂巻公男, 石川義人, 工藤啓吾, 佐藤方信 頭頸部領域における CT 像と FDG-PET 像との重ね合わせ画像の臨床的検討, 岩医大歯誌, 24 : 28-35, 1999
- 14) Hanasono, M.M, Kunda, L D, Segall, G M, Ku, G H and Terris, D.J. Uses and limitations of FDG positron emission tomography in patients with head and neck cancer. *Laryngoscope* 109 880-885, 1999
- 15) Bui, C.D, Ching, A S, Carlos, R C., Shreve, P.D. and Mukherji, S K: Diagnostic accuracy of 2-[fluorine-18]fluoro-2-deoxy-D-glucose positron emission tomography imaging in nonsquamous tumors of the head and neck *Invest. Radiol.* 38 593-601, 2003
- 16) Vansteenkiste, J.F, Stroobants, S G, Dupont, P J, De Leyn, P R, Verbeken, E.K, Deneffe, G.J, Mortelmans, L A. and Demedts, M G Prognostic importance of the standardized uptake value on

- (18)F fluoro-2-deoxy-glucose-positron emission tomography scan in non-small-cell lung cancer: An analysis of 125 cases. Leuven Lung Cancer Group *J. Clin. Oncol.* 17 : 3201-3206, 1999.
- 17) Oshida, M., Uno, K., Suzuki, M., Nagashima, T., Hashimoto, H., Yagata, H. and Oshida, M.: Predicting the prognoses of breast carcinoma patients with positron emission tomography using 2-deoxy-2-fluoro-¹⁸F-D-glucose. *Cancer* 82 : 2227-2234, 1998.
- 18) Halfpenny, W., Hain, S.F., Biassoni, L., Maisey, M.N., Sherman, J.A. and McGurk, M.: FDG-PET. A possible prognostic factor in head and neck cancer *Br. J. Cancer* 86 : 512-516, 2002.
- 19) Minn, H., Joensuu, H., Ahonen, A. and Klemi, P.: Fluorodeoxyglucose imaging: a method to assess the proliferative activity of human cancer in vivo. Comparison with DNA flow cytometry in head and neck tumors *Cancer*. 61 : 1776-1781, 1988.
- 20) Duhaylongsod, F.G., Lowe, V.J., Patz, E.F. Jr, Vaughn, A.L., Coleman, R.E. and Wolfe, W.G.: Lung tumor growth correlates with glucose metabolism measured by fluoride-18 fluorodeoxyglucose positron emission tomography *Ann Thorac. Surg.* 60 : 1348-1352, 1995
- 21) Okada, J., Yoshikawa, K., Itami, M., Imaseki, K., Uno, K., Itami, J. and Oshida, M.: Positron emission tomography using fluorine-18-fluorodeoxyglucose in malignant lymphoma: a comparison with proliferative activity *J. Nucl. Med.* 33 : 325-329, 1992.
- 22) Cook, G.J., Maisey, M.N. and Fogelman, I.: Normal variants, artifacts and interpretative pitfalls in PET imaging with 18-fluoro-2-deoxyglucose and carbon-11 methionine. *Eur. J. Nucl. Med.* 26 : 1363-1678, 1999
- 23) Higashi, K., Matsunari, I., Ueda, Y., Ikeda, R., Guo, J., Oguchi, M., Tonami, H. and Yamamoto, I.: Value of whole-body FDG PET in management of lung cancer. *Ann. Nucl. Med.* 17 : 1-14, 2003
- 24) Willen, R., Nathanson, A., Moberger, G. and Anneroth, G.: Squamous cell carcinoma of the gingiva. Histological classification and grading of malignancy. *Acta. Otolaryngol.* (Stockh) 79 : 146-154, 1975.
- 25) Jakobsson, P.A., Eneroth, C.M., Killander, D., Moberger, G. and Martensson, B.: Histologic classification and grading of malignancy in carcinoma of the larynx. *Acta. Radiol. Ther. Phys Biol.* 12 : 1-8, 1973.
- 26) Reisser, C., Haberkorn, U. and Strauss, L.G.: The relevance of positron emission tomography for the diagnosis and treatment of head and neck tumors *J. Otolaryngol.* 22 : 231-238, 1993
- 27) Hermanek, P. and Sobin, L.H.: TNM classification of malignant tumours 4th ed. Tokyo, Springer-Verlag, 1987.
- 28) Nakasone, Y., Inoue, T., Oriuchi, N., Takeuchi, K., Negishi, A., Endo, K., Tonami, H. and Yamamoto, I.: The role of whole-body FDG-PET in preoperative assessment of tumor staging in oral cancers *Ann. Nucl. Med.* 15 : 505-512, 2001
- 29) Brown, R.S., Leung, J.Y., Kison, P.V., Zasadny, K.R., Flint, A. and Wahl, R.L.: Glucose transporters and FDG uptake in untreated primary human non-small cell lung cancer *J. Nucl. Med.* 40 : 556-565, 1999.
- 30) Izumisawa, M., Shozushima, M. and Sato, H.: The relationship between histopathological findings in oral squamous cell carcinoma and FDG uptake on PET. *Oral Radiol.* 19 : 149-157, 2003.
- 31) Shozushima, M., Tsutsumi, R., Sato, S., Terasaki, K., Izumisawa, M., Sato, H., Shoji, S. and Sakamaki, K.: Quantification of ¹¹C-methionine uptake during proliferation of cultured human cancer cells. *RADIOISOTOPES* 52 : 456-463, 2003.
- 32) Miyazawa, H., Arai, T., Iio, M. and Hara, T.: PET imaging of non-small-cell lung carcinoma with carbon-11-methionine: relationship between radioactivity uptake and flow-cytometric parameters *J. Nucl. Med.* 34 : 1886-1891, 1993
- 33) Sasaki, T., Sato, Y. and Sakka, M.: Cell population kinetics of human solid tumors: a statistical analysis in various histological types. *Gann.* 71 : 520-529, 1980
- 34) Kawabe, J., Okamura, T., Shakudo, M., Koyama, K., Sakamoto, H., Ohachi, Y., Higashiyama, S., Inoue, Y., Yamada, R. and Ochi, H.: Physiological FDG uptake in the palatine tonsils. *Ann Nucl Med* 15 : 297-300, 2001
- 35) Shozushima, M., Tsutsumi, R., Terasaki, K., Sato, S., Nakamura, R. and Sakamaki, K.: Augmentation effects of lymphocyte activation by antigen-presenting macrophages on FDG uptake. *Ann. Nucl. Med.* 17 : 555-560, 2003.
- 36) Tashiro, M., Fujimoto, T., Itoh, M., Kubota, K., Fujiwara, T., Miyake, M., Watanuki, S., Horikawa, E., Sasaki, H. and Ido, T.: ¹⁸F-FDG PET imaging of muscle activity in runners. *J. Nucl. Medicine* 40 : 70-76, 1999
- 37) Barrington, S.F. and Maisey, M.N.: Skeletal muscle uptake of fluorine-18-FDG. effect of oral diazepam *J Nucl. Med.* 37 : 1127-1129, 1996
- 38) Rikimaru, H., Kikuchi, M., Itoh, M., Tashiro, M., and Watanabe, M.: Mapping energy metabolism in jaw and tongue muscles during chewing. *J Dent Res* 80 : 1849-1853, 2001
- 39) Blodgett, T.M., Ames, J.T., Torok, F.S., McCook, B.M. and Meltzer, C.C.: Diffuse bone marrow uptake on whole-body F-18 fluorodeo-

- xyglucose positron emission tomography in a patient taking recombinant erythropoietin. *Clin Nucl Med.* 29 : 161-163, 2004
- 40) Wahl, R L, Henry, C.A and Ethier, S.P. Serum glucose effects on tumor and normal tissue accumulation of 2-[F-18]-fluoro-2-deoxy-D-glucose in rodents with mammary carcinoma. *Radiology* 183 643-647, 1992
- 41) Cook, G J, Wegner, E.A. and Fogelman, I. Pitfalls and artifacts in ¹⁸F-FDG PET and PET/CT oncologic imaging *Semin. Nucl Med.* 34 : 122-133, 2004.
- 42) Bakheet, S.M and Powe, J Benign causes of 18-FDG uptake on whole body imaging. *Semin Nucl Med* 28 352-358, 1998.
- 43) Shreve, P D, Anzai, Y. and Wahl, R.L. Pitfalls in oncologic diagnosis with FDG PET imaging. physiologic and benign variants *RadioGraphics.* 19 : 61-77, 150-151, 1999.