

症 例

入院期間中に伝染性単核症の発症をみた
上顎歯根嚢胞の1例

松浦 政彦, 宮澤 政義*, 佐藤 雄治*, 工藤 啓吾

岩手医科大学歯学部口腔外科学第一講座

(主任: 工藤 啓吾 教授)

*函館五稜郭病院歯科口腔外科

(主任: 宮澤 政義 科長)

(受付: 1999年2月16日)

(受理: 1999年3月4日)

Abstract : This report details a patient with maxillary radicular cysts who developed infectious mononucleosis during a period of hospitalization.

The 25-year-old man complained of swelling on the right side of the foward palate. Two maxillary radicular cysts were extirpated, five root apaxes were resected, and seven teeth were extracted under general anesthesia. Remittent fever was observed immediately after the operation. Swelling of the cervical lymph nodes and a sore throat appeared 4 days postoperatively. Serological examinations showed that the anti-Epstein-Barr virus titer was higher. Hepatic dysfunction was suspected in hematological examinations. He was assigned to bed rest. Hepatinica was administered. His symptoms disappeared within about two weeks.

Patients with fever and cervical lymph node swelling of unknown origin should be examined for infectious mononucleosis.

Key words : infectious mononucleosis, Epstein-Barr virus, fever of unknown origin

緒 言

伝染性単核症は Epstein-Barr (EB) ウイルスによる感染症であり, 発熱, 咽頭痛, 頸部リンパ節腫脹の主症状のほか, 肝機能障害など多彩な症状を伴う¹⁾。今回, われわれは上顎歯根嚢胞摘出術施行のため入院期間中に, 伝染性単

核症の発症をみた1例を経験したので, その概要を報告する。

症 例

患 者: 25歳, 男性。
初 診: 1997年10月9日。
主 訴: 右口蓋前方部の腫脹。

A case of maxillary radicular cysts that infectious mononucleosis appeared during a period of hospitalization

Masahiko MATSUURA, Masayoshi MIYASAWA*, Yuji SATO*, Keigo KUDO
(First Department of Oral and Maxillo-facial Surgery, School of Dentistry, Iwate Medical University, Morioka, Iwate 020-8505 Japan)

*(Hakodate Goryoukaku Hospital, Dentistry and Oral Surgery, Hakodate, Hokkaido 040-8611 Japan)

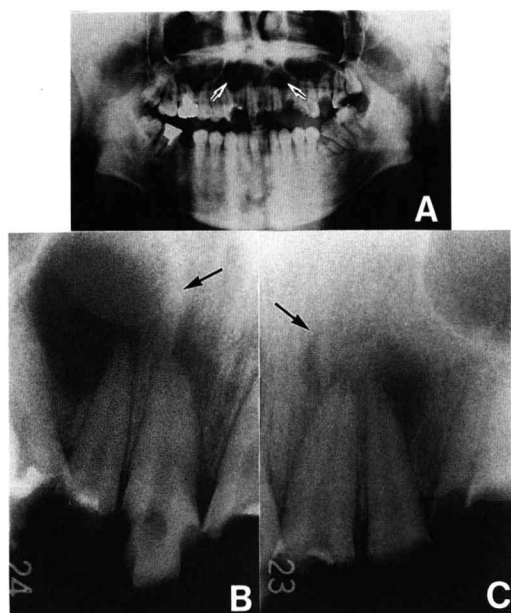


Fig. 1. Preoperative radiograph's view.

A : Orthopantomography

B, C : Dental radiography

Radiographic examination revealed a cysts-like radiolucency of the maxilla (arrows).

家族歴, 既往歴: 特記事項なし。

現病歴: 初診の約1か月前から右口蓋前方部に腫脹が生じ, 疼痛および発熱と右側頸部リンパ節の腫脹を伴っていたため近医内科を受診した。抗生物質の点滴静注および消炎鎮痛剤の投与により解熱したが, 口蓋の腫脹が継続するため函館五稜郭病院歯科口腔外科を受診した。

現症:

全身所見; 身長162cm, 体重57kg。

口腔外所見; 顔貌は左右対称で, 初診時頸部リンパ節の腫脹, 圧痛等は両側ともに認められなかった。

口腔内所見; 右口蓋前方部に示指頭大弾性軟の腫脹を認め, 発赤, 圧痛を伴っていた。

3 2 1 | 1 2 は失活しており, その他治療を要す齶蝕歯が多数みられた。

エックス線所見; オルソパントモグラフィーおよびデンタルエックス線写真にて, 上顎前部に嚢胞様透過像を認めた (Fig. 1)。

Table 1. Change of anti-Epstein-Barr virus titer.

date tested	VCA-IgM	VCA-IgG	EBNA-IgG	EADR-IgG
'97 Oct. 23	<10×	160×	160×	not tested
'98 May. 27	<10×	80×	40×	<10×

VCA-IgM=anti-viral capsid antigen-immunoglobulin-class M

VCA-IgG=anti-viral capsid antigen-immunoglobulin-class G

EBNA-IgG=anti-Epstein-Barr virus nuclear antigen-immunoglobulin-class G

EADR-IgG=anti-early antigen-diffuse and restricted-immunoglobulin-class G

Table 2. Change of hematological examinations.

item	'97 Oct. 11	Oct. 21	Oct. 27	'98 Nov. 4	May. 11
WBC (/μl)	8,300	7,500	6,900	8,000	7,900
Neu (%)	53	52	38	47	44
Mo (%)	10	1	9	9	8
Ly (%)	34	43	46	34	40
CRP (mg/l)	2.3	3.2	1.9	1.0	not tested
GOT (IU/l)	16	23	45	18	40
GPT (IU/l)	11	13	65	20	13
LDH (IU/l)	354	407	594	336	371

Neu=neutrophilic leukocyte

Mo=monocyte

Ly=lymphocyte

Table 3. Diagnostic criteria of infectious mononucleosis (Evans, 1972)

1. Clinical: fever, cervical adenopathy and sore throat
2. Hematologic
 - a. Lymphocytes and monocytes over 50 percent (preferably 60)
 - b. Atypical lymphocytes over 10 percent (preferably 20)
3. Hepatic: abnormal LDH, GOT, GPT, or cephalin flocculation tests
4. Serologic: elevated Paul-Bunnell reaction
5. Immunologic: presence of EV virus antibody in high and/or rising titer

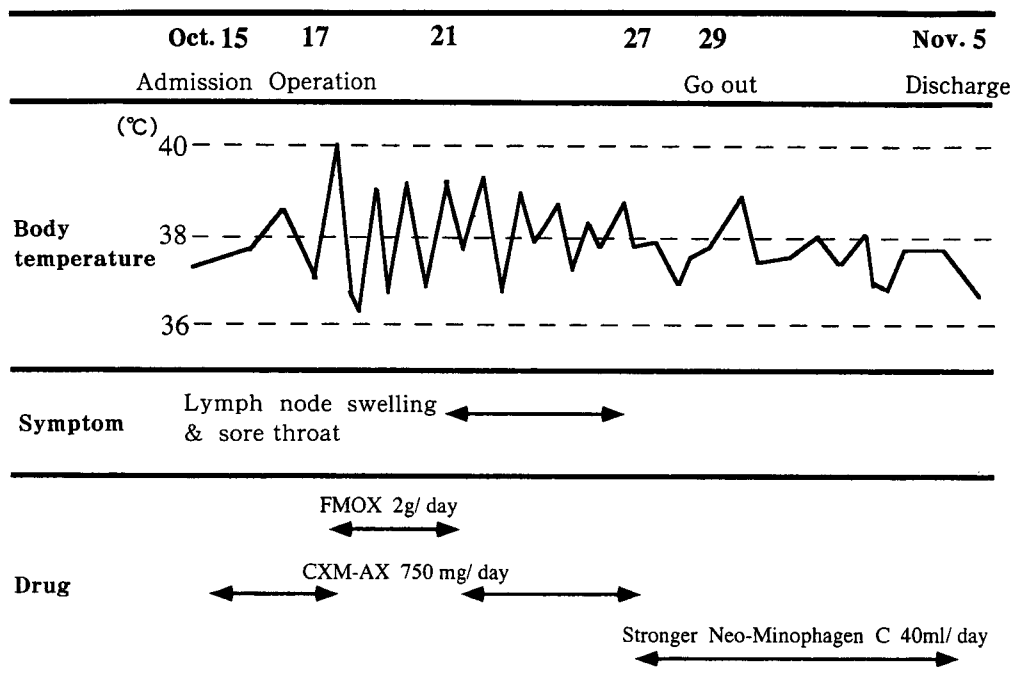


Fig. 2. Clinical course and treatment.

臨床診断：3 2 1 | 1 2 歯根嚢胞。

8 | 8 と 8 | 転位歯。| 3 6 と | 6 7 慢性化膿性根尖性歯周炎。

処置および経過 (Fig. 2)：嚢胞が鼻腔および上顎洞に近接し、要抜去歯も多数存在したため、全身麻酔下での処置を計画した。1997年10月15日入院し、必要な感染根管処置施行後、10月17日全身麻酔下に、左右上顎歯根嚢胞摘出術、3 2 1 | 1 2 の歯根端切除術および計7歯の抜歯を施行した。手術時間は80分、出血量は87gで、全身麻酔には静脈麻酔薬のプロポフォル®を用いた。

術前日に38°C台の発熱がみられたが、術当日には解熱したため手術を施行した。術直後より38°C台の弛張熱が観察され、消炎鎮痛剤の投与による解熱は一時的であった。抗生物質のセフトロキシム・アキシチル(CXM-AX)を術前2日間経口投与し(750mg/日)、術直後5日間はフロモキシム・ナトリウム(FMOX)を経静脈投与(2g/日)、さらに3日間CXM-AXを経口投与したが、熱に対する反応は不明瞭であった。

術後4日目には頸部リンパ節腫脹および咽頭痛が生じ、数日間継続した。伝染性単核症を疑い血清EBウイルス抗体価を測定したところ、anti-viral capsid antigen-immunoglobulin-class G (抗VCA-IgG抗体価)160倍、anti-Epstein-Barr virus nuclear antigen-immunoglobulin-class G (抗EBNA-IgG抗体価)160倍と高値を示した(Table. 1)。術後10日目の血液検査では、単核球(単球とリンパ球)の割合が55%と高率であった(Table. 2)。また、GOT45 IU/l, GPT65 IU/l, LDH594 IU/lと高値を示し肝機能障害が示唆されたため、消化器内科に対診を求め、以後肝庇護剤強力ネオミノファーゲンC®(40ml/日)の静脈内投与を8日間施行し経過観察した。術後約2週間で急激な体温の変動は落ちつき、血液検査でGOT, GPT, LDHとも正常値を示したため、11月5日退院となった。なお、摘出物の病理組織診断は歯根嚢胞で、創部の治癒は良好であった。その後発熱等の症状を認めず良好に経過している。

考 察

伝染性単核症の診断は、臨床症状、血液、血清学的検査所見などによるが、一般的に Evans の基準²⁾ (Table. 3) が受け入れられている。本症例では EB ウイルスの抗 VCA IgG 抗体価、抗 EBNA-IgG 抗体価が高値であり、EB ウイルスの感染が示唆された。発症初期に陽性化するとされる抗 VCA IgM 抗体価は10倍未満であったが、この抗体は出現が一過性で持続が短い³⁾ため、検出されなかったものと思われる。Paul-Bunnell 反応が28倍と正常範囲内であったが、その陽性率は東洋人では低いとされる⁴⁾。血清学的検査はウイルス感染のいわば影をみているようなもので、診断に際しては臨床症状をふまえ総合的に判断する必要がある。本症例は伝染性単核症とみなしても問題はないものと考えられる。

治療については、安静、対症療法が主体で予後は一般に良好であり、数週で治癒する場合が多い⁵⁾。症状が遷延したり、重篤な合併症を併発する場合にはステロイドや抗ウイルス剤が用いられる。本症例では安静と肝庇護剤の投与により、約2週間で症状の改善が得られたが、術直後および外出直後に顕著な発熱がみられ、安静の重要性が示唆された。

EB ウイルスは唾液を介して、または飛沫により感染し、世界中の成人のほとんどが不顕性感染者である。初感染が幼少期に起こると無症状に経過することが多く、思春期以降の感染では伝染性単核症を発症しやすいとされている⁶⁾。この違いについては、加齢に伴い強い免疫反応が惹起され、症状発現に至るためであると考えられている。免疫監視機構が正常な健康人では再活性化することはないとされ¹⁾、本症例は入院前に初感染し、入院後症状が出現したものと推測される。発症を未然に防止することは困難であるが、全身麻酔下の外科的侵襲が症状に影響を与えた可能性もあり、侵襲程度の低い手術であっても術前の評価が重要と思われる。本邦では近年、初感染の年齢が上昇し、本

症の発生率は増加傾向にある⁷⁾。歯科口腔外科領域で扱う患者は炎症や腫瘍など多彩であり、発熱や頸部リンパ節腫脹を伴う頻度が高い。抗生物質の効果が不明瞭で、発熱が数日間持続する際は、本症の発症をも考慮し対応することが必要である。

結 語

入院期間中に伝染性単核症の発症をみた上顎歯根嚢胞の1例を経験した。

1. 安静と肝庇護剤の投与にて症状の改善がみられた。
2. 全身麻酔下の手術に際し、術前評価の重要性が示唆された。
3. 歯科口腔外科領域の疾患を取り扱うにあたり、伝染性単核症の可能性を考慮すべき場合があると思われた。

本論文の要旨は、第24会日本口腔外科学会北日本地方会（平成10年6月14日、新潟）にて発表した。

引 用 文 献

- 1) 河 敬世：EBV 感染症—最近の知見—, 臨床科学, 30 : 959-966, 1994.
- 2) Evans, A. S., Williams, H. J. and Beutler, E. : Hematology, Chapt 100, McGraw-Hill, New York, pp843-853, 1972.
- 3) 中村良子, 島田幸子, 藤田京子, 丹羽 朗, 吉田勝彦, 岩沢篤郎, 青木良雄：EV ウイルス感染症における EA-IgG 抗体の臨床病理学的意義, 臨床病理, 37 : 566-572, 1989.
- 4) 木田亮紀, 山内由紀：伝染性単核症, JOHNS, 9 : 915-918, 1993.
- 5) 清水正嗣：EV ウイルス感染症—伝染性単核症, EV ウイルス関連腫瘍—, 歯科ジャーナル, 35 : 21-27, 1992.
- 6) Straus, S. E., Cohen, J. I. and Tosato, G. : Biologu, pathogenesis, and management. *Ann Intern Med* 118 : 45-58, 1992.
- 7) 松永 亨, 荻野 敏：ウイルス感染と耳鼻咽喉科, JOHNS, 4 : 591-597, 1988.