

口腔底に生じたリンパ上皮性嚢胞の一症例

斎藤善広 大屋高德 藤岡幸雄
武田泰典*

岩手医科大学歯学部口腔外科学第一講座(主任:藤岡幸雄教授)

岩手医科大学歯学部口腔病理学講座*(主任:鈴木鍾美教授)

[受付:1987年2月4日]

抄録:62歳の男性で口腔底に発生したリンパ上皮性嚢胞の一例を経験したので、若干の文献的考察を加えその概要を報告した。文献的には口腔粘膜に生じたリンパ上皮性嚢胞は内外で約140例の報告があり、20歳代から40歳代に多くみられ性差はなかった。また、その発生部位は欧米例と本邦例との間では相異がみられた。本嚢胞の成因としては腺窩閉鎖説と唾液腺上皮のリンパ組織内迷入説とが考えられているが、自験例で観察した限りではこの点を明確にすることはできなかった。

Key words : lymphoepithelial cyst, oral cavity, floor of the mouth.

緒 言

口腔粘膜に生ずるリンパ上皮性嚢胞は、無症候性に発生し、一般には、口腔粘膜に1mm~10mm程度の半球状の膨隆として認められ、黄白色粘液状ないしはクリーム状の内容液を含む。

1962年にGold¹⁾が口腔底に発生した本嚢胞の一例を報告して以来、現在までに口腔粘膜に生じたものは本症例を含め内外で約140例の報告がある。そのうち本邦での報告は20例前後にすぎない²⁾。今回我々は口腔底に生じたリンパ上皮性嚢胞の一例を経験したので、多少の文献的考察を加えてその概要について報告する。

症 例

患者は62歳の男性で、当科において下顎歯肉癌(高分化型重層扁平上皮癌)の診断にて、昭和57年7月3日に全麻下で腫瘍摘出術を施行し

た。この際、切除された手術材料のうち歯肉癌に近接した口腔底にリンパ上皮性嚢胞が認められた。したがって本嚢胞の存在は偶然に発見されたもので、その発生の時期及び経過を明確にすることはできなかった。レントゲン所見では、歯肉癌の浸潤による顎骨の吸収像は観察されたが、当然のことながら軟組織に発生した嚢胞は確認できなかった。

病理組織像は、Figs.a, bに示す通りである。すなわち、本嚢胞は口腔粘膜上皮で被覆されており、嚢胞腔内面は錯角化を呈する重層扁平上皮で覆われ、その外周を取囲むようにリンパ組織が認められた。また、リンパ組織内には明瞭な胚中心が散見された。

上皮層はFig.bのごとく、比較的厚い部分と非常に薄い部分とからなり、また角化の程度も様々であった。なお、基底層は比較的平坦であり、上皮稜の形成は見られなかった。一方、上

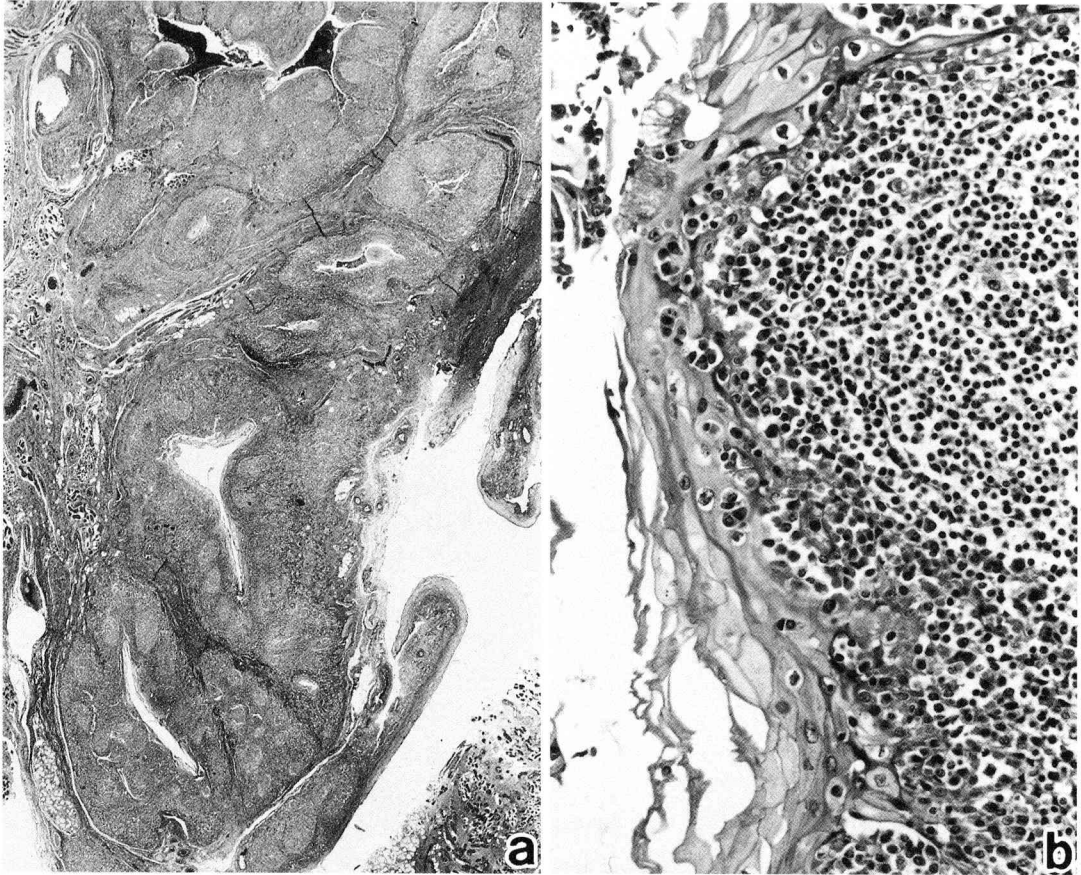
A case of lymphoepithelial cyst found in the floor of the mouth.

Yoshihiro SAITO, Takanori OHYA, Yukio FUJIOKA and *Yasunori TAKEDA.

(Department of Oral Surgery I and Department Oral Pathology, School of Dentistry, Iwate Medical University, Morioka 020)

岩手県盛岡市中央通1丁目3-27(〒020)

Dent. J. Iwate Med. Univ. 12:89-92, 1987



Figs.a.b. : Histopathological findings of lymphoepithelial cyst occurred in the floor of the mouth. The lesion consists of numerous small cysts surrounded by lymphoid tissue (a, $\times 10$). Each small cyst is lined by a stratified squamous epithelium with various degrees of parakeratotic change (b, $\times 400$).

皮を取囲むリンパ組織を構成する細胞は、おおむね小型のリンパ球であったが、上皮直下では形質細胞が比較的多く認められた。嚢胞上皮層には、ところによっては多列線毛上皮やオンコサイトもみられた。

本症例においては、術後4年経過しているが本病変および下顎骨肉癌の再発もなく患者の予後は良好である。

考 察

口腔粘膜にみられるリンパ上皮性嚢胞についての報告は少なく、一例報告が散見される程度である。内外の報告例136例についてその発生部位をまとめると、口腔底83例、舌37例、軟口

蓋10例、口蓋舌弓3例、下顎口腔前庭2例、臼後隆起1例となっている (Table 1)。なお、Table 1の症例数の項の () 内は本邦での報告例を示しているが、欧米例では口腔底に最も多く見られ、ついで舌であるのに対し、本邦例では舌に最も多く、次いで口腔底の順となっており、その他、軟口蓋に一例を認めたのみで、口蓋舌弓、口腔前底および臼後隆起での報告はみられない⁴⁻⁶⁾。

また口腔粘膜におけるリンパ上皮性嚢胞の年齢別発生頻度は、20歳代から40歳代に多く、小児や老人の報告数は少ない (Table 2)。性差について欧米ではやや男性に多く、本邦では女性に多く発生しているようであるが、いまのと

Table 1. Reports of oral lymphoepithelial cyst in each anatomical region.

regions	numbers of reports	%
floor of the mouth	83 (7)	61.0
tongue	37 (9)	27.2
soft palate	10 (1)	7.4
palatoglossal arch	3 (0)	2.2
vestible of the mouth	2 (0)	1.5
retromolar pad	1 (0)	0.7
total	136 (17)	100.0

() : Japanese cases.

Table 2. Reports of lymphoepithelial cyst in each decade.

age	number of cases	%
— 9	1	0.8
10—19	14	12.0
20—29	32	27.1
30—39	22	18.6
40—49	23	19.5
50—59	17	14.4
60—69	4	3.4
70—	5	4.2
Total	118	100.0

ころ有意な性差は無いと思われる。口腔粘膜にリンパ上皮性嚢胞をみることは少ないようであるが、その理由としては、多くが無症候性に経過するとともに著しく大きくなるのが少なく、これが患者の主訴となりにくいことがあげられる。したがって、歯科治療中に偶然発見されることが多く、また本病変は臨時的に粘液腫や脂肪腫、その他、線維腫、唾液腺炎、リンパ組織の過形成、乳頭腫、膿瘍などと診断されることが多いのではないと思われる。

本嚢胞の病理組織学的特徴は嚢胞壁が重層扁平上皮からなり、表層は錯角化を示し内腔には剝離した上皮細胞、炎症性細胞、無定形な好酸性物質やケラチン様物質などが認められることであり、ときには嚢胞上皮内に多列線毛上皮や

杯細胞の見られることもあるといわれている。さらに、嚢胞上皮外周にはリンパ組織が見られるが、これは単なるリンパ球の集積よりなるものから、リンパ洞や胚中心を形成するものまで様々である。本症例においても嚢胞上皮は錯角化を呈する重層扁平上皮からなり、内腔には剝離上皮や角質物の存在が認められた。さらに一部嚢胞上皮は多列線毛上皮からなっている所見も得られ、上皮下のリンパ組織は胚中心を有するなど、典型的なリンパ上皮性嚢胞の組織所見を呈していた。

口腔粘膜におけるリンパ上皮性嚢胞の発生については、現在までに二つの考え方が提唱されている。そのひとつは、Knapp⁶⁾が示したもので、口腔内にはWaldyer輪以外にも、腺窩を有するリンパ組織が存在し、これらの腺窩が閉鎖することによって上皮の嚢胞様増殖を来すというobstruction theoryである。Guinta and Cataldo⁷⁾は連続切片を作り、嚢胞壁と口腔粘膜との連続性を示し、また、Toto⁸⁾らは嚢胞腔内の細菌を検索することによって嚢胞腔が外界と交通していることを示し、Knappのobstruction theoryを支持している。もう一つの発生説は、Bhasker⁹⁾らによって示されたもので胎生期に口腔粘膜に存在するリンパ組織へ腺上皮が迷入し、それが嚢胞化するというenclavement theoryである。Vickers¹⁰⁾はハムスターの顎下リンパ節へ頬粘膜上皮を移植し嚢胞を発生させることができたことから、Bhaskerのenclavement theoryを支持している。本症例においては、組織学的に嚢胞腔と口腔粘膜との連続性を示すことはできず、先に述べたいずれの機序により発生したかには言及できなかった。

結 語

我々は、62歳の男性で下顎歯肉癌に併発して見られた口腔底のリンパ上皮性嚢胞の一例を経験したので、若干の文献的考察を加えその概要を報告した。本症例は典型的なリンパ上皮性嚢胞の組織像を呈していたが、その発生機序を明

確にすることはできなかった。術後4年を経過しているが本病変および下顎歯肉癌の再発もなく患者の予後は良好である。

本論文の要旨は第22回岩手医科大学歯学会例会（昭和61年6月28日）にて発表した。

Abstract : Lymphoepithelial cysts are usually found on the lateral region of the neck. They can be found only rarely in various regions of the oral cavity. A case of lymphoepithelial cyst, located in the floor of the mouth of a 62-year-old man, is reported here. The patient had been suffering from carcinoma of the mandibular gingiva. Surgical treatment was performed. The lymphoepithelial cyst was unexpectedly found in a histopathological examination of the operated material. This cyst was lined by a stratified squamous epithelium. The lymphoid tissue contained germinal centers. There was no evidence of recurrence either of carcinoma or lymphoepithelial cyst after 4 years.

文 献

- 1) Gold, C. : Branchial cleft cyst located in the floor of the mouth. *Oral Surg.* 15 : 1118—1120, 1962.
- 2) 柳沢高道, 伴 由美, 桜井一成, 名取 淳, 木下尚樹, 前田憲昭, 吉岡 濟 : 口底部に見られたリンパ上皮性嚢胞の1例, 日口外誌, 32 : 837—841, 1986.
- 3) 大枝直樹, 三村 保, 田中 勉, 椎原 保 : 軟口蓋にみられたリンパ上皮性嚢胞の一例, 日口外誌, 28 : 18—21, 1983.
- 4) 藤原康次, 河野泰孝, 池村邦雄 : 口腔底に発生したリンパ上皮性嚢胞の2例, 日口外誌, 32 : 613—617, 1983.
- 5) 河野勝寿, 樋口勝規, 田代英雄, 栗原憲二 : 口底にみられたリンパ上皮性嚢胞の一例, 日口外誌, 29 : 613—617, 1983.
- 6) Knapp, M.J. : Pathology of oral tonsils. *Oral Surg.* 29 : 295—304, 1970.
- 7) Guinta, J. and Cataldo, E. : Lymphoepithelial cysts of the oral mucosa. *Oral Surg.* 35 : 77—84, 1973.
- 8) Toto, P.D., Wortel, J.P. and Joseph, G. : Lymphoepithelial cysts and associated immunogloblins. *Oral Surg.* 54 : 59—65, 1982.
- 9) Bhasker, S.N. : Lymphoepithelial cysts of the oral cavity ; report of twentyfour cases. *Oral Surg.* 21 : 120—128, 1966.
- 10) Vickers, R.A., Gorin, R.J. : Lymphoepithelial lesions of the oral cavity ; report of four cases. *Oral Surg.* 21 : 1214—1222, 1963.