

平成 30 年 6 月 20 日現在

機関番号：31201

研究種目：基盤研究(C) (一般)

研究期間：2015～2017

課題番号：15K09357

研究課題名(和文) 拡散尖度イメージングによる早期アルツハイマー病の高精度鑑別診断法の確立

研究課題名(英文) Differentiation of early Alzheimer's disease by the diffusion kurtosis imaging

研究代表者

高橋 純子 (Takahashi, Junko)

岩手医科大学・医学部・助教

研究者番号：00423989

交付決定額(研究期間全体)：(直接経費) 3,600,000円

研究成果の概要(和文)：アルツハイマー病に将来移行する軽度認知障害(MCI)の症例をより早期に分別することは将来根治薬が利用される際、的確な症例の抽出を可能とする。本研究はMRIにより海馬傍回帯状束を3Dで抽出し容積内の平均拡散指標値を自動計測した。MCIと健常者と比較すると海馬傍回帯状束ではMK(mean kurtosis), MK(mean diffusivity)で有意差が認められた。MCIと健常者のROC解析ではMKでは、カットオフ値を0.69とすると感度65.0%、特異度85%、MDではカットオフ値を0.87とすると感度84.6%、特異度75%であった。より正確にMCIと健常者を識別できる可能性が示唆された。

研究成果の概要(英文)：By identifying cases that progress to Alzheimer's disease (AD) more accurately at the mild cognitive impairment (MCI) stage it becomes possible to extract more appropriate cases when curative drugs are used. In this study, the parahippocampal cingulum bundles were three dimensionally extracted using MRI, and the mean parameter within the volume was automatically measured. When comparing between patients with MCI and healthy subjects, significant differences were observed in the mean kurtosis(MK), mean diffusivity(MD) in the parahippocampal cingulum bundle. In the ROC analysis of patients with MCI and the healthy subjects, the sensitivity and specificity were 65.0% and 85%, respectively, when the cut-off value was 0.69, whereas for the MD, the sensitivity and specificity were 84.6% and 75%, respectively, when the cut-off value was 0.87. When combining MD and MK measurements, the difference between patients with MCI and the healthy subjects could be more accurately distinguished.

研究分野：神経内科

キーワード：アルツハイマー病 軽度認知障害 MRI 拡散尖度画像 拡散テンソル画像

1 . 研究開始当初の背景

アルツハイマー病 (AD, Alzheimer's disease) の根治療法の研究はことごとく、治験の段階で効果不明で中止となっている。その理由として、治療介入時期が遅いこと、すなわち AD の発症前介入が必要であることが挙げられている。この解決のため、AD の前駆段階を含む軽度認知障害 (MCI: mild cognitive impairment) の中から、AD に移行する症例 (MCI converter) を正確に抽出することが期待されている。MCI の中には AD 前駆段階以外にも多数の病態が含まれており (Saito, T et al.: *Neuropathology* 2007;27:578-584), AD に移行する MCI の確実性の高い識別法が求められる。AD 早期症例では脳内の糖代謝を反映する FDG-PET で後部帯状回や楔前部で代謝が低下していることが報告されており (Takahashi, R et al.: *Ann Nucl Med* 2013;27:452-259) 一方、本研究代表研究者は AD 早期では MRI の inversion recovery 画像による移行嗅内皮質の歯状回に対する信号強度比が MCI の時期にすでに正常例に比べ低下していることを発表した (ICAD2009)。近年、この両者を結ぶ線維すなわち海馬傍回帯状束線維の機能が早期から低下している可能性が議論されている (Braak, H et al.: *Acta Neuropathol* 2011;121:189-95)。この変性の検出は AD の発症以前の鑑別に大いに有用である。

最近、本研究分担研究者である佐々木らは、次世代の MRI 解析法として注目されている拡散尖度イメージング (DKI, diffusion kurtosis imaging) の解析ソフトの開発に成功した。DKI は拡散分布の非正規性を尖度にて評価する手法で、微細な神経線維の機能形態的障害を短い撮像時間で解析可能であり、海馬傍回帯状

束線維の微細な機能形態的变化の検出も期待できる。また、今後、根治治療薬が現実のものとなった時、症例の選別と効果の評価には、高価で希少な PET などの検査ではなく、侵襲も少ない MRI による診断の確立が必須であり、DKI は拡散テンソル画像、磁化率強調画像、画像統計解析 (VBM, voxel-based morphometry) などの最新解析法を用いても困難だった MCI converter 鑑別にも貢献できる。

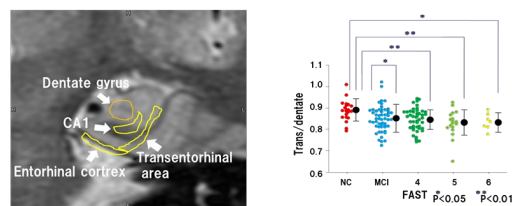


図 1 . Inversion recovery 画像 (A) 移行嗅内野 (transentorhinal cortex)、嗅内野 (entorhinal cortex)、歯状回 (dentate gyrus)、CA1 の位置関係 (B) 移行嗅内野の歯状回に対する信号強度比の AD 重症度を示す FAST 分類による比較

2 . 研究の目的

(1) MCI の早期診断法および AD への進行予測法の確立

3Tesla MRI の容積拡散 MRI の健常者画像データを用いて、平均拡散尖度 (MK: mean kurtosis)、拡散異方係数 (FA: fractional anisotropy)、平均拡散指標 (MD: mean diffusivity)、などの全脳のパラメトリックマップを作成する。さらに、MCI 患者の 3 Tesla 容積拡散 MRI のデータを上記手法で解析し、海馬傍回帯状束、後部帯状束、前部帯状束の線維における MK, FA, MD の変化率 (Δ MK, Δ FA, Δ MD) を明らかにすると共に、MCI と健常者の識別能、および MCI の AD 移行者 (MCI converter) と非移行者 (MCI non-converter) の識別能を検証する。

(2) 拡散 MRI による AD に移行する MCI の病

態進行評価法の確立

3 Tesla MRI にて高解像度容積拡散イメージング法で早期 MCI 患者と高齢健常者をベースライン、半年後、1 年後、2 年後の 4 回撮像する。MCI 群は 2 年後、MCI converter 群、MCI non-converter 群に分類した後、(1) で確立した解析法を適用し、帯状束の亜区域（海馬傍回帯状束、後部帯状束、前部帯状束、脳梁膝部下帯状束）毎に MCI converter 群、MCI non-converter 群、健常群の間の MK, FA, MD, Δ MK, Δ FA, Δ MD の差異および識別能を比較検討することで、本手法の MCI の早期画像診断法および AD への進行予測能を明らかにする。

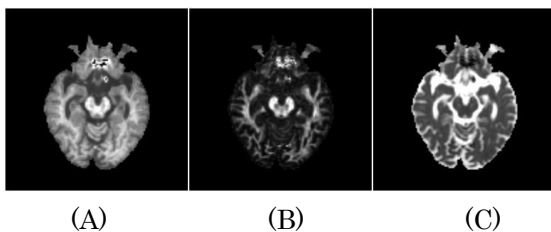


図 2. (A) 拡散尖度画像(mean kurtosis; MK), (B) 拡散異方性画像(fractional anisotropy; FA), (C)平均拡散係数画像(mean diffusivity; MD)

【当該分野における本研究の学術的な特色・独創的な点及び予想される結果と意義】

本研究によって、将来 AD に移行する MCI を発症早期に正確に鑑別診断することが可能となると、適切な早期治療介入が実現と患者予後の向上に寄与することができる。また、現在 462 万人と言われている認知症患者のもっとも多い原因である AD ならびに MCI 患者を的確に診断治療するうえで、PET などの高価で希少な検査ではなく、MRI のような経済的・低侵襲・汎用可能な検査がなければ、その数に対応しきれない。本研究は AD の予後を大きく左右する根治療法が現実のものとなった時に貢献できる検査法である。本研究では、神経細胞や神経線維の微細な機能形態変性を検出できることから、根治療法が現

実となった際、疾患の脳組織の部位ごとの変性の度合いにより、進行度を正確に把握することが可能となり、神経保護薬の効果の的確な評価を判定することができる。

今後、数を増すことが予想される AD の神経保護療法薬の臨床試験の成功と、その後の神経保護療法の確立において、本研究は重要な役割を果たすと考える。

3. 研究の方法

拡散 MRI による MCI の早期診断法および AD への進行予測法の確立

1. 健常者 20 例、Petersen の診断基準を満たす MCI 40 例の 3 Tesla MRI による高解像度容積拡散画像データを前方視的に収集する。

2. ウェクスラー記憶検査 (WMS-R, Wechsler memory scale revised), MMSE(Mini-mental examination)を行うと同時に本学既設の MRI を用いて baseline の撮像を行う。シーケンスは下記のとおりである。

3 Tesla MRI

DKI:SS-SE-EPI T2WI

(15 軸, $b=0, 500, 1000, 2500$)

VBM:3D-spoiled GRD T1WI

(所要時間は約 20 分)

3. 取得画像は匿名化した後、DICOM 形式で外付け HDD に保存し、画像解析ワークステーションに転送する。画像解析ワークステーション上で、MK, FA, MD, の変化率(Δ MK, Δ FA, Δ MD)解析を行い、本手法による MCI の早期診断能および進行予測能を検証する。

4. 画像解析ワークステーションを用い、画像データを NifTI 形式に変換後、MK, FA, MD などの全脳パラメータマップを算出する。各マップに解剖学的標準化を行った後、既存のテンプレートを用いたアトラス手法による全脳神経線維解析に

加え、独自のテンプレートを用いた帯状束の亜区域（海馬傍回帯状束、後部帯状束、前部帯状束、脳梁膝部下帯状束）の解析法を確立する。

5.健常者とMCIで、それぞれ認知機能検査の解析と画像解析を行い、本手法によるMCIの早期診断法および進行予測能を検証する。

4. 研究成果

現在、ベースラインの撮像が終わったMCI 26例、健常者20例の統計学的な分析をしている。更に、0.5年、1年、2年の時点でMRIを撮像する予定であるが、MCI 13例、健常者11例の2年目の撮像が完了している。ベースラインの結果からMCIと健常者と比較すると海馬傍回帯状束ではMK(mean kurtosis)、MK(mean diffusivity)で有意差が認められた。MCIと健常者のROC解析ではMKでは、カットオフ値を0.69とすると感度65.0%、特異度85%、MDではカットオフ値を0.87とすると感度84.6%、特異度75%であった。MKとMDを組みわせることにより、更に正確にMCIと健常者を識別できる可能性が示唆された。また、今後、半年後、1年後、2年後のデータが集積した時点で解析・検討することにより、将来ADに移行するMCIと移行しないMCIの識別が可能となり、認知症根治薬が現実となった時に、薬の利用をよりの確に厳格に行うことが可能となる。更に疾患の脳組織の部位ごとの変性の度合いにより、進行度を正確に把握することが可能となり、神経保護薬の効果の的確な評価に寄与することが期待される。ADは今後、超高齢化に伴い急激に増えていくことが予想される疾患である。この疾患に的確に治療薬を使用することは医療経済的にも重要である。

5. 主な発表論文等

（研究代表者、研究分担者及び連携研究者には下線）

〔雑誌論文〕(計0件)

〔学会発表〕(計0件)

〔図書〕(計0件)

6. 研究組織

(1)研究代表者

高橋 純子 (Takahashi, Junko)
岩手医科大学・医学部・助教
研究者番号：00423989

(2)研究分担者

寺山 靖夫 (Terayma, Yasuo)
岩手医科大学・医学部・教授
研究者番号：70146596

佐々木 真理 (Sasaki, Makoto)
岩手医科大学・医学部・教授
研究者番号：80205864

米澤 久司 (Yonezawa, Hisashi)
岩手医科大学・医学部・准教授
研究者番号：20240377