

症 例 報 告

造血幹細胞移植後の慢性 GVHD 患者に生じた舌癌の 1 例

植野 雅文¹⁾, 阿部 亮輔²⁾, 山谷 元気¹⁾, 齋藤 大嗣¹⁾, 宮本 郁也¹⁾, 山田 浩之¹⁾

¹⁾ 岩手医科大学歯学部口腔顎顔面再建学講座口腔外科学分野

(主任: 山田 浩之 教授)

²⁾ 岩手県立中央病院歯科口腔外科

(主任: 八木 正篤 教授)

(受付: 2019年5月22日)

(受理: 2019年7月30日)

和 文 抄 録

造血幹細胞移植は造血器悪性腫瘍に対する有効な治療法として確立されているが、移植後に生じる慢性移植片対宿主病（以下 GVHD）は二次性固形癌の発症危険因子になっている。われわれは、造血幹細胞移植後の慢性 GVHD 患者に生じた舌癌の 1 例を経験したので報告する。患者は 57 歳の女性で、急性骨髄性白血病の診断のもと 2009 年に自家末梢血幹細胞移植を受けていた。2011 年に再発を認めたため同種末梢血幹細胞移植が施行され、2013 年に慢性 GVHD と診断された。慢性 GVHD や併発したネフローゼ症候群に対しては副腎皮質ステロイド剤と免疫抑制剤が投与された。2016 年に右側舌癌（cT1N0M0）を発症したため、舌部分切除術を施行したが、その 4 か月後には右側上内深頸リンパ節に転移した。保存的頸部郭清術を施行したところ、病理組織学的に 1 個に転移が認められた。術後 1 年 6 か月経過した現在、再発や転移を示唆する所見はない。自験例では数年にわたる免疫抑制状態と口腔内の慢性 GVHD が舌癌の発生に関与した可能性が考えられた。

キーワード：造血幹細胞移植、移植片対宿主病、自家末梢血幹細胞移植、舌癌

緒 言

近年、造血幹細胞移植は造血器悪性腫瘍に対

し有効な治療方法として確立されている。しかし、その合併症として移植片対宿主病（graft-versus-host disease ; 以下 GVHD）や重症感染

A case of tongue cancer in a patient with chronic graft-versus-host disease after hematopoietic stem cell transplantation

Masafumi HINO, Ryosuke ABE, Genki YAMAYA, Daishi SAITO, Ikuya MIYAMOTO, Hiroyuki YAMADA

¹⁾ Division of Oral and Maxillofacial Surgery, Department of Reconstructive Oral and Maxillofacial Surgery, School of Dentistry, Iwate Medical University
(Chief: Prof. Hiroyuki YAMADA)

²⁾ Department of Dentistry and Oral Surgery, Iwate Prefectural Central Hospital
(Chief: Dr. Masaatsu YAGI)

¹⁾ 19-1 Uchimaru, Morioka, Iwate, 020-8505 Japan

²⁾ 1-4-1 Ueda, Morioka, Iwate, 020-0066 Japan

¹⁾ 岩手県盛岡市内丸 19-1 (〒 020-8505)

²⁾ 岩手県盛岡市盛岡市上田 1-4-1 (〒 020-0066)

Dent. J. Iwate Med. Univ. 44 : 48-54, 2019

症の発症が問題となっている。また、造血幹細胞移植後の二次固形癌の発症危険因子には、移植前に行われる全身放射線照射 (total body irradiation : 以後 TBI) や慢性 GVHD およびその治療が挙げられている¹⁾。特に慢性 GVHD は扁平上皮癌の最も強い発症危険因子とされている¹⁾。

今回われわれは、造血幹細胞移植後に GVHD を発症した患者に生じた舌癌の 1 例を経験したので報告する。

症 例

患 者：57 歳，女性。

初 診：2016 年 4 月初旬。

主 訴：舌の病変の精査。

既往歴：ヨードアレルギー。

現病歴：2008 年 8 月，近在総合病院血液内科にて，急性骨髄性白血病 (French-American-British 分類：M2 急性分化型骨髄芽球性白血病) の診断の下，寛解導入療法後に地固め療法が行われた。TBI は施行されていない。2009 年 9 月，自家末梢血幹細胞移植 (autologous peripheral blood stem cell transplantation ; 以下 auto-PBSCT) が施行されたが，2011 年 6 月，再発所見を認め，化学療法による移植前治療後の 2012 年 3 月に HLA 完全一致の同種末梢血幹細胞移植 (allogeneic peripheral blood stem cell transplantation ; 以下 allo-PBSCT) が施行された。移植から 23 日目に皮膚および腸管に急性 GVHD 症状が出現し，免疫抑制剤であるタクロリムス水和物 8mg/day とミコフェノール酸モフェチル 2000mg/day の内服によりコントロールされたが，2013 年 5 月，両側下肢の皮膚に強皮症様硬化性病変を認め，慢性 GVHD と診断された。慢性 GVHD に対してはタクロリムス水和物 4mg/day が使用され，併発したネフローゼ症候群に対しては副腎皮質ステロイド剤 (mPSL500mg/day および PSL60mg/day) の全身投与が行われた。2015 年 9 月に右側舌側縁に口内炎が出現した。近在歯科医院で外用薬 (副腎皮質ステロイド軟膏：アフタゾロン[®]) を処

方され改善したが，2016 年 2 月に再度病変が出現し，増大傾向を示したため，同年 4 月，当院口腔外科に紹介され受診した。

現 症：

全身所見：体格は小柄で痩せ型。皮膚は乾燥しており，頭髮は薄くなっていた。

口腔外所見：顔貌は左右対称で，頸部リンパ節に腫脹や圧痛は認めなかった。

口腔内所見：右側舌縁に発赤を伴い，周囲に硬結を触れる 10 × 10mm 大の比較的境界明瞭な病変を認めた。口腔粘膜は乾燥していたが，その他特記事項は認められなかった (図 1)。

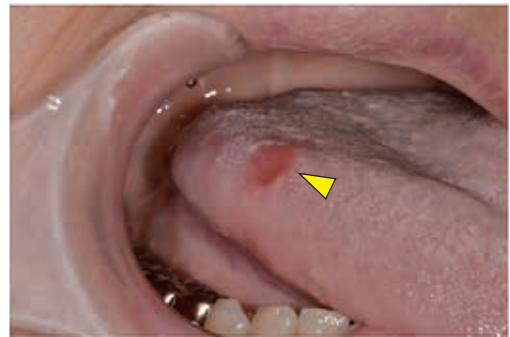

図 1：初診時口腔内写真
右舌側縁に約 10 × 10mm 大の発赤を伴う病変を認める (矢頭)。

画像所見：MRI T2 強調像で右側舌背から舌縁にかけて約 16.3 × 9.3 × 5.5mm 大の高信号を呈する腫瘤を認めた。境界はやや不明瞭であったが，内舌筋への浸潤は認めなかった (図 2)。また，PET - CT 検査では右側舌への FDG 集積 (Suvmax 3.0) を認めたが，頸部リンパ節や他の臓器への異常集積は認めなかった。

臨床診断：右側舌癌 (cT1N0M0)

処置および経過：頻回に口内炎の出現を繰り返しており，病変の大きさも比較的小さかったため炎症を疑ったが，わずかに硬結を触れるため，症状の改善が認められない場合はすぐに生検を実施する方針とした。初診時にデキサメタゾン含有口腔用軟膏を処方し経過観察をしていたが，右側舌縁の病変に改善を認めなかったため，2016 年 5 月下旬，生検を行ったところ，病理組

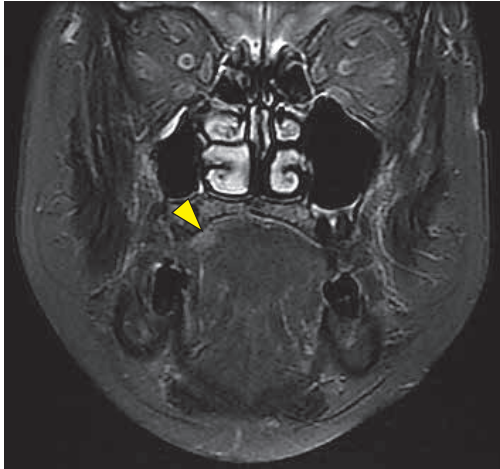


図2：MRI画像 T2強調像
右舌側縁に高信号を呈する5.5×9.3mm大の腫瘍性病変を認める（矢頭）。

組織学的に扁平上皮癌（高分化型）と診断された。7月初旬に全身麻酔下に右側舌部分切除術を施行した。術後の治癒は良好であったが、同年11月、PET-CT検査で右側上内深頸リンパ節に

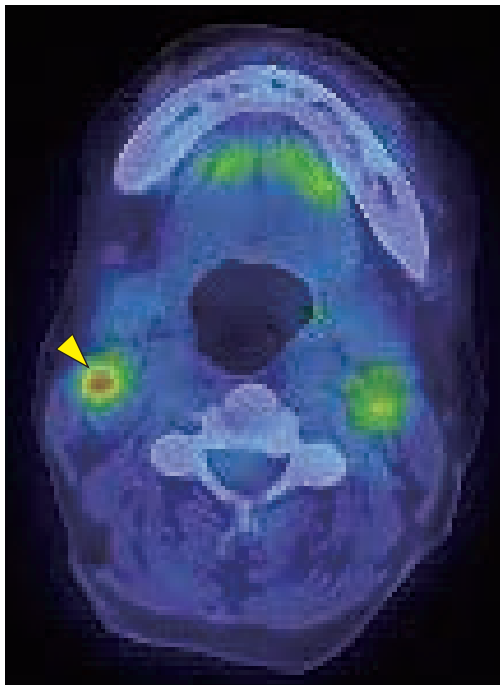


図3：PET-CT画像
右側上内深頸リンパ節にSuvmax 4.4のFDG集積を認める（矢頭）。

FDG集積（Suvmax 4.4）が認められた。CT検査では中心壊死を伴う約10mm大の類円形に腫大したリンパ節を認め、触診では右側頸部リンパ節に圧痛を伴う大豆大に腫大したリンパ節を触知した。右側頸部リンパ節転移と診断し（図3）、右側保存的頸部郭清術（副神経、内頸静脈保存）を施行した。病理組織学的検査では右側上内深頸リンパ節に1個の転移が確認されたが、節外浸潤は認めなかった。また、右側舌をブラシで擦過して採取した検体に対してhuman papilloma virus (HPV) ジェノタイプ判定を行ったが、結果は陰性であった。術後1年6か月経過した現在、再発や転移を示唆する所見はなく経過良好である。

病理組織学的所見：生検時の標本では腫瘍細胞の浸潤様式が山本・小浜分類の4Cと評価された。手術切除標本では腫瘍細胞は一部で癌真珠を形成し、角化傾向を呈する腫瘍細胞の浸潤と増殖が認められたが、切除断端付近には腫瘍細胞を認めなかった（図4）。

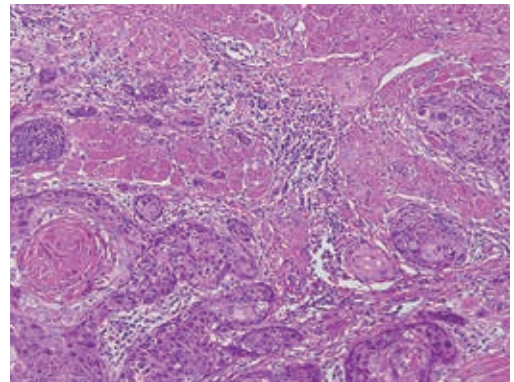


図4：病理組織像
角化傾向を呈する腫瘍細胞の浸潤と増殖を認め、癌真珠を形成している。（H-E染色×100）。

病理組織学的診断：扁平上皮癌（高分化型）。

考 察

GVHDは骨髄移植後100日以内に起こる急性GVHDとそれ以降に起こる慢性GVHDに分類される。急性GVHDでは移植片の宿主に対する免疫学的反応による皮疹、黄疸および下痢が

表1 慢性 GVHD の臨床徴候

臓器	diagnostic	distinctive	other features	common
皮膚	多形皮膚萎縮(毛細血管拡張を伴う) 扁平苔癬様皮疹 限局性巣状の皮膚表層硬化 強皮症様硬化性病変	色素脱失	発汗異常 魚鱗癬 色素異常(沈着, 脱失) 毛囊角化症	紅斑 斑状丘疹 掻痒疹
爪		爪形成異常, 萎縮, 変形 爪床剥離, 翼状片, 対称性爪喪失		
頭皮, 体毛		脱毛(癒痕性, 非癒痕性) 鱗屑, 丘疹様角化病変	頭髮減少, 白髪化	
口腔	扁平苔癬様変化 板状角化症 硬化性病変による開口障害	口腔乾燥症 粘膜萎縮 粘液嚢胞 偽膜形成 潰瘍形成		歯肉炎 口内炎 発赤 疼痛
眼球		眼球乾燥症, 疼痛 乾燥性角結膜炎 融合性の点状角膜障害	眩光症 眼球周囲の色素沈着 眼瞼浮腫と発赤	
生殖器	扁平苔癬様変化 陰嚢瘻形成・狭窄	びらん, 潰瘍, 亀裂		
消化器	食道ウェブ 上部食道の狭窄		腸外分泌能の低下	食欲不振, 嘔気, 嘔吐 下痢, 体重減少
肝				総ビリルビン, ALP, ALT/AST \times 2xULN
肺	生検で確定した閉塞性気管支炎	肺機能検査や画像による閉塞性気管支炎		特発性閉塞性細気管支炎・器質化肺炎
筋, 関節	筋膜炎, 関節拘縮	筋炎, 多発筋炎	浮腫, 筋痙攣 関節痛, 関節炎	
造血・免疫			血小板減少 好酸球増加 リンパ球減少 低・高ガンマグロブリン血症 自己抗体(AHA, ITP)	
その他			心嚢水・胸水, 腹水 末梢神経障害 心筋障害, 伝導障害 ネフローゼ症候群 重症筋無力症	

特徴的な症状である。典型的な口腔症状は、広範囲に及ぶ粘膜の紅斑と潰瘍形成であり²⁾、Ionら³⁾は allo-PBSCT を受けた 2578 人中 21 人 (0.81%) に急性口腔 GVHD が発症し、潰瘍は頬粘膜 (90%)、舌 (86%)、口唇粘膜 (76%)、口蓋 (71%) に認められたと報告している。慢性 GVHD の診断にはその所見単独で慢性 GVHD と診断できる diagnostic clinical sign が最低 1 つ、あるいは、生検や他の検査で支持される比較的特徴的な所見として distinctive manifestation が 1 つ以上で、他の疾患が除外されることが必要である (表 1)²⁾。口腔内の臨床徴候としては粘膜の扁平苔癬様変化、口腔乾燥症、粘膜萎縮、粘液嚢胞、偽膜形成および潰瘍形成が挙げられている。急性および慢性 GVHD の双方に認められるものは歯肉炎、口内炎、口腔粘膜の発赤および疼痛であり、口腔衛生を保ち、二次癌の出現に留意することが重要とされている²⁾。

Allo-PBSCT 後の慢性 GVHD の発症率は 76% と報告されており⁴⁾、自験例においては、両側下肢の皮膚の強皮症様硬化性病変から臨床的に慢性 GVHD と診断されていた。口腔内の症状としては、舌の口内炎と distinctive manifestation である口腔乾燥症が認められた。慢性 GVHD の治療には、カルシニューリン阻害薬や免疫抑制を目的として副腎皮質ステロイド剤の使用が一般的である。自験例でも免疫細胞の活性化シグナルを抑制するカルシニューリン阻害薬であるタクロリムス水和物や T 細胞および B 細胞の増殖を抑制するミコフェノール酸モフェチルが数年に渡り使用され、慢性 GVHD に併発したネフローゼ症候群に対しては副腎皮質ステロイド剤が使用されていた。

GVHD による慢性炎症は、炎症性サイトカインやケモカインを放出して腫瘍形成を促進する⁵⁾。さらに GVHD の治療薬として使用される免疫抑制剤の長期投与は、免疫監視機構の低下

をきたすことで癌の発生率の上昇に繋がる⁶⁾. Munakata⁷⁾ によると, allo-PBSCT 後の患者の死亡原因は, 原疾患の再発が最も多く, 感染症, 呼吸器疾患, 二次癌と続く. また, allo-PBSCT 後の二次固形癌の発症危険因子には移植前に行われる TBI や慢性 GVHD およびその治療が挙げられている¹⁾. Curtis ら⁸⁾ も骨髓移植後の患者において TBI は, 二次固形癌の発生率を 2.7 ~ 4.4 倍に増加させると報告している. 二次癌の発症部位に関して Yokota ら⁹⁾ は, 10 ~ 35 歳の allo-PBSCT を行った 2,062 人のうち 28 人に二次性固形癌が発生し, 発症部位は口腔および咽頭が最も多く 36.6% であったと報告している. 口腔および咽頭の中では舌が 45% であり, 次いで歯肉が 27%, 頬粘膜が 18% であった. 本症例では, TBI を行わずに allo-PBSCT が施行されているが, 発症した急性および慢性 GVHD 症状に対して免疫抑制剤を 4 年間服用していたことと口腔内の慢性 GVHD が, 舌癌の発症に関与した可能性がある. 通常, 二次固形癌はレシピエントの細胞に由来して発生するが, Munakata¹⁰⁾ らの報告によると allo-PBSCT 後に生じた二次固形癌 5 例を遺伝子解析したところ 1 例でドナーの細胞に由来した発癌が認められている. 本症例では切除標本を遺伝子解析していないため, どちらの細胞に由来したものは不明である.

近年, HPV の感染が口腔・咽頭領域の発癌に関与していることが注目されている^{11, 12)}. GVHD で生じる口腔乾燥や口内炎の治療遅延は, 口腔粘膜のバリア機能を破綻させ, 様々なウイルスや細菌の口腔粘膜への進入を容易にする. したがって, 免疫抑制剤の使用による HPV に対する宿主の易感染性は, 口腔および咽頭の二次性固形癌の発症危険因子となる可能性がある. しかしながら, 自験例においては口腔内から HPV は検出されなかった.

今回の症例は, allo-PBSCT 後 4 年で舌癌を発症し, さらにその 4 か月後には右側頸部リンパ節転移を認めている. GVHD 患者では allo-PBSCT 後経年的に二次癌の発症率が上昇する

ことを考えると, 口腔領域の異時性の多発癌やその他の部位の重複癌の発症についても注意を要する. このようなことから, 自験例は今後も嚴重な口腔ケアと慎重な経過観察を要する症例であると考えられた.

謝辞: 本症例の病理組織学的診断に関して貴重なご意見をいただきました岩手医科大学歯学部口腔顎顔面再建学講座臨床病理学分野の武田泰典先生に深謝いたします.

COI: 本論文に関して, 開示すべき利益相反状態は無い.

引用文献

- 1) Majhail, NS: Secondary cancers following allogeneic haematopoietic cell transplantation in adults. *Br J Haematol* 154: 301-310, 2011.
- 2) 日本造血細胞移植学会: 造血細胞移植ガイドライン GVHD, 2008. Available at: <http://www.jshct.com/guideline/>. Accessed May 1, 2017.
- 3) Ion, D., Stevenson, K., et al: Characterization of Oral Involvement in Acute Graft-versus-Host Disease. *Biol Blood Marrow Transplant* 20: 1717-1721, 2014.
- 4) Pavletic, S.Z., Smith, L.M., et al: Prognostic factors of chronic graft-versus-host disease after allogeneic blood stem-cell transplantation. *Am J Hematol* 78: 265-274, 2005.
- 5) Srikrishna, G., Freeze, H.H.: Endogenous damage-associated molecular pattern molecules at the crossroads of inflammation and cancer. *Neoplasia* 11: 615-628, 2009.
- 6) Deeg, H.G., Socie, G., et al: Malignancies after marrow transplantation for aplastic anemia and Fanconi anemia: a joint Seattle and Paris analysis of results in 700 patients. *Blood* 87: 386-392, 1996.
- 7) Munakata, W., Sawada, T., et al: Mortality and medical morbidity beyond 2 years after allogeneic hematopoietic stem cell transplantation: experience at a single institution. *Int J Hematol* 93: 517-522, 2011.
- 8) Curtis, R.E., Rowlings, P.A., et al: Solid cancers after bone marrow transplantation. *N Engl J Med* 336: 897-904, 1997.
- 9) Yokota, A., Ozawa, S., et al: Secondary solid tumors after allogeneic hematopoietic SCT in Japan. *Bone Marrow Transplantation* 47: 95-100, 2012.
- 10) Munakata, W., Nomoto, J., et al: Carcinoma of

- Donor Origin After Allogeneic Peripheral Blood Stem Cell Transplantation. *Am J Surg Pathol* 36: 1376-1384, 2012.
- 11) Dalla, T.D., Burtscher, D., et al: HPV prevalence in a Mid-European oral squamous cell cancer population: a cohort study. *Oral Dis* 24: 948-956, 2018.
- 12) Razzaghi, H., Saraiya, M., et al: Five-year relative survival for human papillomavirus-associated cancer sites. *Cancer* 124: 203-211, 2018.

A case of tongue cancer in a patient with chronic graft-versus-host disease after hematopoietic stem cell transplantation

Masafumi HINO¹⁾, Ryosuke ABE²⁾, Genki YAMAYA¹⁾, Daishi SAITO¹⁾, Ikuya MIYAMOTO¹⁾,
Hiroyuki YAMADA¹⁾

¹⁾ Division of Oral and Maxillofacial Surgery, Department of Reconstructive Oral and Maxillofacial Surgery, School of Dentistry, Iwate Medical University
(Chief: Prof. Hiroyuki YAMADA)

²⁾ Department of Dentistry and Oral Surgery, Iwate Prefectural Central Hospital
(Chief: Dr. Masaatsu YAGI)

[Received : May 22 2019 : Accepted : July 30 2019]

Abstract : Hematopoietic stem cell transplantation (HSCT) is established as an effective treatment for patients with hematologic malignancies. However, chronic graft-versus-host disease (GVHD) after transplantation is a risk factor for the development of secondary solid cancer. We report a case of tongue cancer in a patient with chronic GVHD following allogeneic HSCT. The patient was a 57-year-old woman who underwent autologous peripheral blood stem cell transplantation (PBSCT) in 2009 after the diagnosis of acute myelocytic leukemia. A relapse occurred in 2011 and she underwent allogeneic PBSCT. She was diagnosed with chronic GVHD in 2013. Immunosuppressive agents and corticosteroids were administered for the treatment of chronic GVHD and the accompanying nephrotic syndrome. In 2016, right tongue cancer (cT1N0M0) developed and partial tongue resection was performed. However, 4 months later, a superior internal jugular node metastasis was detected. A conservative neck dissection was performed and one metastatic lymph node was histopathologically diagnosed. At a follow-up examination 1 year and 6 months later, there was no evidence of a recurrence or metastasis. In the present case, oral chronic GVHD and several years of immunosuppression may have been involved in the development of tongue cancer.

Key words : hematopoietic stem cell transplantation, chronic graft-versus-host disease, autologous peripheral blood stem-cell transplantation, tongue cancer