症　例　報　告

悪性腫瘍との鑑別を要した大きな口腔疣贅型黄色腫の１例

山谷 元気，阿部 亮輔*，小原 瑞貴，宮本 郁也，武田 泰典**，山田 浩之
岩手医科大学歯学部口腔顎顔面再建学講座口腔外科学分野
（主任：山田 浩之　教授）
*岩手県立中央病院歯科口腔外科
（主任：八木 正篤　科長）
**岩手医科大学歯学部口腔顎顔面再建学講座臨床病理学分野
（主任：武田 泰典　教授）
（受付：2020年５月28日）
（受理：2020年７月21日）

抄　　録

疣贅型黄色腫は腫瘍類似病変と考えられているまれな疾患である．今回われわれは，87歳の男性に生じた大きな口腔疣贅型黄色腫の１例を経験したのでその概要を報告する．口腔内所見では左側頬粘膜に表面粗造な白色調の不規則な皺壁状を呈する腫瘤を認めた．大きさは50 × 20mmであった．また，部分的に出血を伴ったびらんを認め，臨床的に悪性腫瘍を疑った．生検を施行したところ疣贅型黄色腫の疑いと病理組織学的に診断されたため全身麻酔下で腫瘍切除術を施行した．疣贅型黄色腫は通常30mm以下の大きさであり，本症例はこれまでに記載された疣贅黄色腫の一次症例では最大であった．現在，術後１年６か月を経過し再発所見はなく良好な治癒経過をたどっている．

緒　　言

疣贅型黄色腫は，1971年にShafer[1]により報告された口腔粘膜の乳頭状ないし疣贅状の病変である．病理組織学的には上皮の乳頭状増殖と粘膜固有層の泡沫細胞の集簇を特徴とし，これまで英文で429例[2]，邦文で94例[3]の報告があるが，臨床医に周知されているものではない．

A case of large oral verruciform xanthoma clinically suspected as a malignant tumor

Genki YAMAYA, Ryousuke ABE*, Mizuki OBARA, Ikuya MIYAMOTO, Yasunori TAKEDA**, Hiroyuki YAMADA

Division of Oral and Maxillofacial Surgery, Department of Reconstructive Oral and Maxillofacial Surgery, School of Dentistry, Iwate Medical University
(Chief: Prof. Hiroyuki YAMADA)
* Oral and Maxillofacial Surgery, Iwate Prefectural Central Hospital
(Chief: Dr. Masaatsu YAGI)
** Division of Clinical Pathology, Department of Reconstructive Oral and Maxillofacial Surgery, School of Dentistry, Iwate Medical University
(Chief: Prof. Yasunori TAKEDA)
19-1 Uchimaru, Morioka, Iwate 020-8505 Japan

岩手県盛岡市内丸19-1（〒020-8505）

本疾患の発症頻度は，口腔腫瘍に対する生検標本の 0.025 ～ 0.095% を占めるとされており[2, 4]，比較的まれな病変と思われる．また，口腔領域以外には外陰部をはじめとした皮膚に生じることが報告されている[5]．疣贅型黄色腫は腫瘍類似病変と考えられており，大きさは数 mm から 30mm までが多く，平均約 10mm である[2]．

今回われわれは，臨床的に悪性腫瘍を疑った最大径 50mm の頬粘膜に生じた疣贅型黄色腫を経験したのでその概要を報告する．

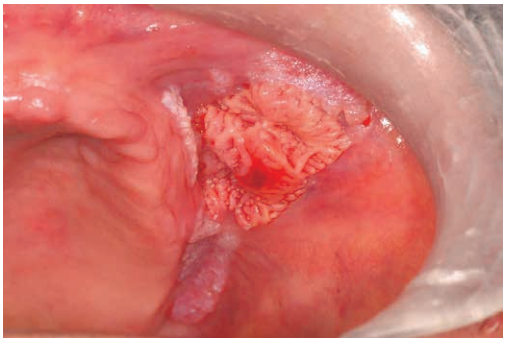

図１：口腔内写真
左側頬粘膜に皺壁状を呈し，出血を伴うびらんや白斑が混在する疣贅状病変を認める．

症　　例

患　者：87 歳，男性．
初　診：2016 年７月．
主　訴：頬粘膜の腫脹．
既往歴：糖尿病，糖尿病由来慢性腎不全（人工透析施行中）．
家族歴：特記事項なし．
現病歴：2013 年に左側上顎歯肉から頬粘膜にかけて違和感を自覚したが疼痛がないため放置していた．2016 年６月に義歯作製のため近在歯科医院を受診したところ，同部に疣贅状病変が認められたため，精査目的に当科を受診した．
現　症：
全身所見；体格は中等度，栄養状態は良好であった．発熱は認めなかった．
口腔外所見；頸部リンパ節の腫脹や疼痛は認めなかった．
口腔内所見；無歯顎であり，左側上顎臼歯部頬側歯肉から頬粘膜に大きさ 50 × 20㎜の疣贅状病変を認めた．この病変は肉眼的に白色調の表面平滑な粘膜に被覆され皺壁状を呈するとともに，一部には出血を伴うびらんを認めた（図１）．また，病変部の辺縁には粗造な白色病変が混在

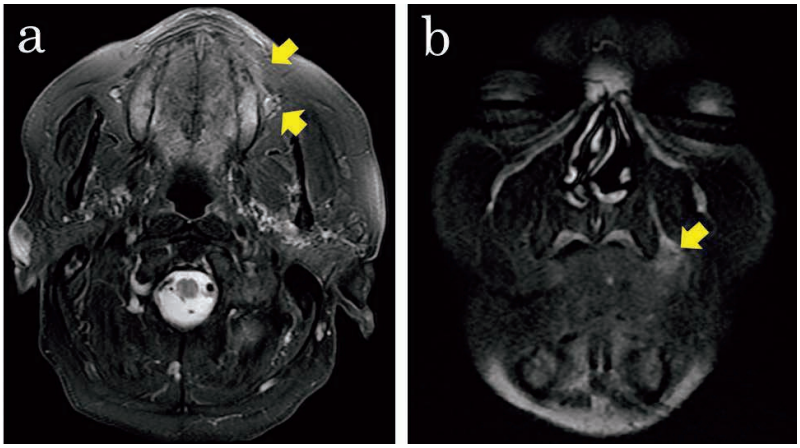

図２：MRI 所見
左側頬粘膜に T2 強調像で高信号を呈する病変を認める（矢印）．
a，水平断
b，冠状断

していた．病変の周囲に硬結は触知しなかった．新義歯作製予定であったため旧義歯（上下顎総義歯）を使用していた．

CBCT 所見；上顎歯槽骨には腫瘤による骨吸収像は認めなかった．

MRI 所見；T2 強調像にて左側上顎臼歯部頬側に 22 × 13 × 9mm の高信号を呈する病変を認めた（図２a, b）．

臨床診断：左側上顎腫瘍．

処置および経過：雛壁状でびらんを伴う腫瘤の肉眼所見から悪性腫瘍を疑って生検を施行したところ，疣贅型黄色腫の疑いと病理組織学的に診断された．２か月後に全身麻酔下に上顎腫瘍切除術を施行した．手術時の肉眼所見では，生検による侵襲のため腫瘍は表面が顆粒状を呈する多結節の不整形で隆起性の病変に変化していた（図３）．悪性腫瘍の可能性を完全には否定できなかったため，周囲に約７mm の安全域を付与して切開線を設定した．頬粘膜部では頬筋を含まない深さで切除し（図４a），歯肉部は骨膜を切除側に含めた．腫瘍切除後に歯槽骨表面を一層削除した．腫瘍切除部はテルダーミス®にて被覆し（図４b），テラマイシン軟膏ガーゼにてタイオーバー固定を行った．

図３：手術時の口腔内写真
表面は顆粒状で不整形の隆起性病変を認める．病変周囲に７mm の安全域を付与した切開線を設定している．

病理組織学的所見：手術時の切除標本において，粘膜上皮は外築性・乳頭状に増殖し，上皮脚は不規則に伸張していた（図５a）．また，ところどころで上皮層がスリット状に深く陥凹していた．粘膜下線維組織内にはリンパ球を主とした炎症性細胞が密に浸潤していた．上皮脚間には不規則に多くの泡沫細胞が密に集簇しており（図５b），ところどころで硝子変性や膠原線維の混在がみられた．また，泡沫細胞の集簇巣内外にはリンパ球が散在していた（図５c）．免疫組織化学染色で泡沫細胞は CD68，α 1-antitrypsin ならびにα 1-antichymotrypsin に陽性を示した（図５d）．加えて，臨床的に粗造な白板を呈した部分に一致して，粘膜上皮表層には著しい角化亢進がみられた．

病理組織学的診断：疣贅型黄色腫．

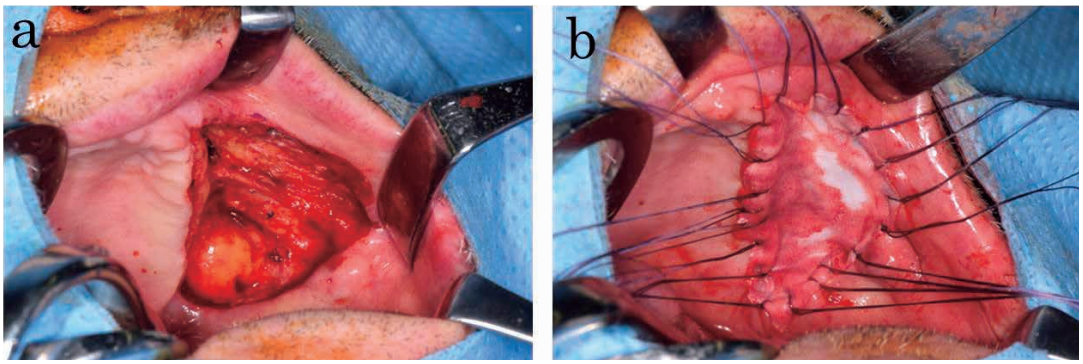

図４：術中写真
a，腫瘍切除後の写真
b，創部をテルダーミス®にて被覆している．

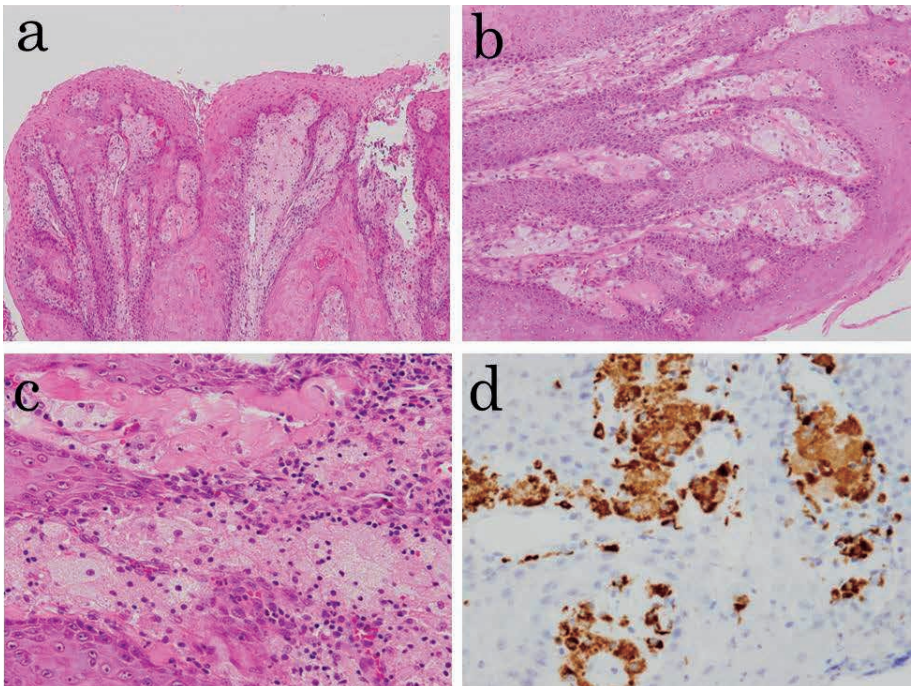

図５：手術時の切除標本における病理組織像

a，粘膜上皮に外築性・乳頭状，不規則な上皮脚の伸張，ならびに上皮層のスリット状の深い陥凹を認める．
（HE 染色 X40）

b，伸張した上皮脚間に明調な細胞の集簇ならびに硝子変性を認める．
（HE 染色 X100）

c，上皮脚間に泡沫細胞の密な集簇と散在するリンパ球を認める．部分的に硝子変性がみられる．
（HE 染色 X200）

d，泡沫細胞が抗 CD68 抗体に陽性を呈している．
（免疫染色 X200）

考　　察

疣贅型黄色腫の多くは口腔粘膜に生じており，好発部位は歯肉，口蓋，舌，口唇，頰粘膜などの機械的刺激を受けやすい部位である[2, 3, 6, 7]．あらゆる年齢層に生じるが，好発年齢は 40 ～ 50 歳代で性差はない．2000 年以降に報告された多数例の疣贅型黄色腫の臨床的検討によると[2, 3, 4, 7, 8]，大きさ（最大径）は欧米例で 0.3 ～ 2.5mm（平均 1.7mm），本邦例で 1 ～ 30mm（平均 10.1mm）であった．本症例は最大径が 50mm の大きさであり，我々が渉猟し得た範囲では一次症例として最も大きなものであった．二次症例としては初診時から 17 年間放置したことで大きさ 19 × 16mm の病変が 55 × 30mm にまで増大した報告例があった[9]．

疣贅型黄色腫の成因は未だ明らかでないが，局所的な機械的刺激，慢性炎症，感染などが挙げられている[2, 3, 6, 7]．なお，全身的な脂質代謝異常に伴う疣贅型黄色腫の報告もわずかながら認められるが，ほとんどの症例では脂質代謝異常の記載が認められない[1, 10]．本症例も既往歴に糖尿病，腎不全があり人工透析中であったが，内科的に脂質異常は指摘されていなかった．

旧義歯を使用していたことから左側頬粘膜に対する局所的な機械的刺激はあったものと推察される．

疣贅型黄色腫は肉眼的に表面が細顆粒状で境界明瞭な白色病変であることが多いが，赤色調，正常粘膜色あるいはその他の色調を呈することもある．臨床的に乳頭腫と診断されることが多い．その他，良性腫瘍，白板症，悪性腫瘍，乳頭状過形成などと診断されており[3]，臨床所見のみで疣贅型黄色腫を診断することは難しい．本症例は肉眼的に白色調の不規則な皺壁状を呈するとともに，出血を伴うびらん，さらには粗造な白色粘膜病変の混在がみられたことから初診時には悪性腫瘍を疑った．

生検時の病理組織学的所見は，上皮の不規則な乳頭状増生が著しかったものの上皮異形成はなく，手術切除検体でも同様の所見を呈しており疣贅型黄色腫と診断された．しかし，一部には上皮の肥厚とともに著しい角化亢進が認められたことから白板症を随伴していたものと考えられた．既報告例でも随伴病変として扁平苔癬，白板症，上皮内癌，扁平上皮癌，天疱瘡，円板状紅斑性狼瘡などの上皮性病変を伴う症例が報告されている[2, 4, 7]．本症例においても生検後に肉眼所見が表面顆粒状を呈する多結節の不整形で隆起性の病変に変化していたため手術時も悪性腫瘍の可能性を考慮して切除した．

疣贅型黄色腫に出現する泡沫細胞は脂質を貪食したマクロファージであり，腫瘍性増殖能はない[6]．病理組織学的な診断は容易であるが，ときに結節性の黄色肉芽腫との鑑別を要することあるとされており，その指標の一つとして Touton 型巨細胞の出現の有無が挙げられている[3, 8]．しかし，黄色肉芽腫の上皮は乳頭腫様の形態を呈することはなく[11]，本症例においては Touton 型巨細胞の鑑別診断上の意義は乏しかった．

疣贅型黄色腫の標準的な治療は切除である．我々が渉猟し得た範囲では悪性転化例の報告はない．しかし，欧米では６例の再発例が報告されており[2]，今後も経過観察を要すると考えている．

結　　論

腫瘍類似病変である疣贅型黄色腫は，通常30mm 以下の大きさである．本症例は，これまでに記載された疣贅黄色腫の一次症例では最大であった．既報告例と併せ，疣贅型黄色腫の臨床的ならびに病理学的事項について若干の考察を加えた．

利 益 相 反

本報告に関して，開示すべき利益相反はない．

文　　献

1）Shafer WG: Verruciform xanthoma. Oral Surg 31:784-789,1971.

2）Tamiolakis P, Theofilou V, Tosios K, Sklavounou-Andrikopoulou A: Oral verruciform xanthoma, report of 13 new cases and review of the literature. Med Oral Pathol Cir Bucal 23:429-435, 2018.

3）山下雅子，神戸芳則，野口忠秀，槻木恵一，森　良之：口腔に生じた疣贅型黄色腫の２例ならびに本邦報告例に関する臨床的検討．日口内誌 22:29-35, 2016.

4）Pereira T, Shetty S, Dodal S , Tamgadge A: Verruciform xanthoma of the lip: A rarity. Indian Dermatol Online J. 7:180-182, 2016.

5）斎田俊明：皮膚病理組織診断学入門，改訂第２版．南江堂，東京，13 ページ，2009.

6）石川梧朗：口腔病理カラーアトラス，第２版．医歯薬出版，東京，163 ページ，2006.

7）Philipsen HP, Reichart PA, Takata T, Ogawa I : Verruciform xanthoma, biological profile of 282 oral lesions based on a literature survey with nine new cases from Japan. Oral Oncol 39:325-336, 2003.

8）須賀則幸，井出文雄，奥　結香，田中章夫，重松久夫，鈴木正二，草間　薫，坂下英明：疣贅型黄色腫 29 例の検討．口科誌 56：285-290，2007.

9）林　輝嘉，山田耕治，井関富雄，辻　要，安田典泰，森田章介 :17 年間放置され増大を認めた口蓋の疣贅型黄色腫の１例．日口外誌 61:277-281，2015.

10）Travis WD, DavisGE, Tsokos M, Lebovics R, Merrick HF, Miller SP, Gregg RE, Di Bisceglie AM, Parker RI, Ishak KG, Michele R, Filling-Katz MR: Multifocal verruciform xanthoma of the upper aerodigestive tract in a child with a systemic lipid storage disease. Am J Surg Patol 13:309-316, 1989.

11）Takeda Y, Suzuki A, Fujioka Y, Takayama K : Xanthogranuloma of the oral mucosa in adult, A case report and review of the literature. Acta Pathol Jpn 36:1565-1570, 1986.

A case of large oral verruciform xanthoma clinically suspected as a malignant tumor

Genki YAMAYA, Ryousuke ABE*, Mizuki OBARA, Ikuya MIYAMOTO, Yasunori TAKEDA**, Hiroyuki YAMADA
Division of Oral and Maxillofacial Surgery, Department of Reconstructive Oral and Maxillofacial Surgery, School of Dentistry, Iwate Medical University
(Chief: Prof. Hiroyuki YAMADA)
* Oral and Maxillofacial Surgery, Iwate Prefectural Central Hospital
(Chief: Dr. Masaatsu YAGI)
** Division of Clinical Pathology, Department of Reconstructive Oral and Maxillofacial Surgery, School of Dentistry, Iwate Medical University
(Chief) Prof. Yasunori TAKEDA)
[Received：May 28 2020：Accepted：July 21 2020]

Abstract：Verruciform xanthoma is considered to be a rare tumor-like lesion. We report a case of large oral verruciform xanthoma in an 87-year-old man. Intra-oral examination revealed an irregular-folded and whitish surfaced mass of buccal mucosa measuring 50 × 20 mm in size. Clinically, malignant tumor was suspected because of partial erosion with hemorrhage was recognized on the mass. A biopsy specimen showed the lesion to be suspected as verruciform xanthoma. Under general anesthesia, the lesion was surgically resected. Oral verruciform xanthomas were usually less than 30 mm in size, and this case was the largest one described so far. Post-operative course was uneventful with no sign of recurrence for 1.5 year after surgical treatment.

Key words：verruciform xanthoma, epithelial hyperplasia, tumor-like lesion, buccal mucosa