

レクチャー

口腔インプラント治療

伊藤 創造

岩手医科大学歯学部歯科補綴学第二講座

(主任：石橋 寛二 教授)

(受付：18年6月27日)

(受理：18年6月28日)

key words : oral implant, titanium, osseointegration

I. はじめに

喪失した歯を人工装置で補って、機能や審美性を回復する補綴治療は、治療の質は大きく変化はしても、おそらく人類が歯を失ったと同時に行われてきた試みと思われる。その試みの中で人類は、材料や技術を開発し、経験と研究によって多くの知識を蓄えきた。一方、現代社会においては人の価値観が多様化し、歯を失った後も単に生きるために食物を摂取出来るように機能を回復するだけでなく、生活の質(QOL)の向上を求め、価値をもった一つの楽しみとして食事を出来るようにと考えるようになった。人が求める咀嚼機能回復の質が大きく問われるようになったのである。さらに審美性に価値観を見いだす現在においては咀嚼機能の回復の質だけにとどまらず審美性の回復に対する質の向上も大きく叫ばれている。先に述べた

人類が蓄えてきた知識と現代社会が求める質の高い治療が、現時点で口腔インプラント治療として具現化していると思われる。

今回は、既に予知性の高い確立された治療方法として認知され、患者の多様な要望に対する解決方法として多くの歯科医師が積極的に取り組んでいる口腔インプラント治療に関して概要を述べると共に口腔インプラント室での治療手順と症例を紹介したいと思う。

II. 口腔インプラントの歴史

何を口腔インプラントと呼ぶかにもよるが古くは、古代ローマ時代の骸骨に鉄製の口腔インプラントが埋入されていたという報告がある¹⁾。人が、歯が欠損した部位の顎に何かを埋めて歯の代用をさせようとするのは昔も今もあまり代わりはないようである。

現代のスタンダードであるオッセオインテグ

Oral implant treatment

Sozo ITOH

Department of Fixed Prosthodontics, School of Dentistry, Iwate Medical University.

1-3-27 Chuo-dori, Morioka, Iwate 020-8505, Japan

Table 1. Success standard of oral implants at the Toronto meeting

- ・インプラントは、患者と歯科医師の両者が満足する機能的、審美的な上部構造をよく支持している。
- ・インプラントに起因する痛み、不快感、知覚の変化、感染の徴候などがない。
- ・臨床的に検査するとき、個々の連結されていないインプラントは動揺しない。
- ・機能開始1年以降の経年的な1年ごとの垂直的骨吸収は平均0.2mm以下である。

レーテッドインプラントが世に出るまでには1965年まで待たなければならないが、それまでのインプラントは19世紀ごろの金、ポーセレン、弾性ゴムなどを使用したインプラントだったようである。その後、歯根型のインプラント、ネジ式型のインプラント、スクリュウ型、円柱型などが考案され臨床に応用されていたようである。

1965年にはスウェーデンのイエテボリ大学でオッセオインテグレーションの概念を基盤をおいたチタン製のインプラントが世に登場することになる。このオッセオインテグレーションの概念に関しては、後述するがBrånemarkらにより純チタンが生体から排除されずに骨内に維持出来ることをインプラントに応用して以来口腔インプラントは大きく飛躍することになる²⁾。それまでの動揺はあっても機能していれば口腔インプラントは成功であるという基準から、臨床的に動かないインプラントが成功であるという大きな変化がおきたのである。その後、口腔インプラントの多様なシステムや技術の改良が行われ、社会の変化、患者のニーズをも取り込んだ現代のインプラント成功の基準が1998年に開かれたトロント会議において設定された(Table 1)³⁾。これによりオッセオインテグレーションインプラントが世界のスタンダードになったのである。

その後も、多くの研究者や企業が開発、改良を続け、多様な口腔インプラントシステムが臨床に応用されるようになって来ているがオッセオインテグレーション獲得という観点からはインプラントの種類による差はあまりないと考えられる。術式に関しては新しい考え方や方法も報告され、それぞれ特徴あるインプラントとして状況にあった選択が出来るようになった。

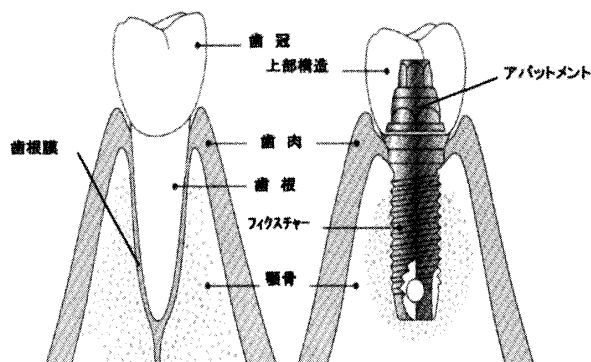


Fig. 1. Structure of natural teeth and oral implants

Ⅲ. 口腔インプラントの特徴

口腔インプラントは世界的には200種類を越える製品が市販されているが、その構造は基本的には次のようになっている。すなわち、歯根に相当するフィクスチャーと呼ばれる骨内の部分と歯冠に相当するアバットメントと上部構造をあわせた部分である。口腔インプラントの特徴を解説するために天然歯と口腔インプラントの一般的な構造をFig. 1に示す。天然歯では歯根膜が存在し、咬合力を支えるとともに干涉作用をも受けもっている。しかし、口腔インプラントは歯根膜はなく、しかも歯肉を貫通して口腔内に上部構造部分を露出させているのである。歯根膜が負担する咬合力によって、歯は20~60 μ m変位するといわれている⁴⁾が、口腔インプラントは歯根膜をもたないために、歯根膜を有する天然歯の変位と全く異なった変位の仕方をする。このことが欠損補綴に際して、口腔インプラントと天然歯の連結を行わない根拠であり、口腔インプラントの上部構造に対する咬合の与え方を慎重にさせる要因である。

口腔インプラントは歯の欠損に対する治療方法の一つの選択肢であり、患者の受療条件に

よっては選択出来ないケースも数多くある。口腔インプラント治療が選択出来ない場合は、ブリッジや義歯といった補綴方法を選択することになるが、この場合には支台歯が健全ならば支台装置装着のために健全歯質を削ることになる。補綴の目的が回復（レストレーション）と維持（メンテナンス）であることを考えれば、残存組織は可久的に保全し機能と審美を回復した後にメンテナンスしやすい口腔内環境を設定することが重要になる。そのためには、出来るだけ残存歯、残存組織の保全を図り機能回復後に2次的に起きる疾病（2次齲蝕、歯周炎、歯髄炎など）を予防する方向で考えなければならない。口腔インプラント治療は顎骨に支持と維持を求めるため残存歯に咬合力負担の増大をおこすことはない。総義歯とボーンアンカーダブルブリッジの口腔インプラント治療を比較しても骨吸収の量は口腔インプラント治療の方が優れていることが報告されている⁵⁾。従って顎堤の保全という意味からも健全歯質の保全という意味からも口腔インプラント治療は優れた治療方法であるといえる。

歯科における疾病構造が変化するとともに歯科医療を取り巻く環境が変化する現代において、齲蝕、歯周病に対する治療型の医療から予防型の医療に目が向けられるようになってきている。すなわち歯の欠損をいかに治療するかよりも欠損をいかに作らないか、またはいかに治療終了後に欠損を拡大しないように維持するかが問題になって来ている。その意味で口腔インプラント治療は、欠損に対して残存組織を保全しながらも歯列の連続性を維持することが出来、口腔内の環境を健康な状態にとどめることの出来る優れた治療方法である。しかし、他の方法と比較して、インテグレーション獲得までの期間が長期間を要するためにトータルの治療期間が長くなってしまふこと、外科手術を必要とすること、治療費が高額になることなどを考えれば全てのケースに口腔インプラント治療を行うことが出来ないのも現状である。

IV. 口腔インプラント材料とオッセオインテグレーション

口腔インプラントに使用される材料は、歴史のところでも述べたように、様々な材料が臨床で試みられてきた。過去に臨床応用された材料も含めて金属とセラミックに大別され、それぞれ生体との関わりで生体内許容性、生体内不活性、生体内活性の材料に分類される。しかし、Brånemark らによって口腔インプラントの材料として純チタンが応用されるようになってからは、オッセオインテグレートッドインプラントがスタンダードになり、チタンが口腔インプラント材料として主流となった。これは、オッセオインテグレーションという概念に基づいた口腔インプラントシステムであり、現在市販されているほとんどの口腔インプラントシステムはこの概念に基づいて作られている。現在も口腔インプラントの改良、研究は行われ、インプラント体表面の改良をはじめ、コーティングなどの複合化も試みられている。

それではオッセオインテグレーションとは、どのような概念であるかを材料と生体、特に骨との関わりで述べたいと思う。1965年にBrånemark らによって定義されたオッセオインテグレーションとは「骨とTiとの接合面において、光学顕微鏡レベルで繊維性結合組織が介在することなく直接接触し継続的に維持していること」であった⁶⁾。後に「生活を営む骨組織と荷重を受けて機能しているインプラント表面との構造的かつ機能的結合」と訂正されている⁷⁾。もちろんオッセオインテグレーションとはBrånemark による造語でありオッセオ(osseo)骨とインテグレーション(integration)結合が組み合わせられてできた言葉である。

オッセオインテグレーションや骨と口腔インプラント材料の界面に対する検討は、著者を含めた講座の多くの研究により in vivo, in vitro 両面から進められて来た。オッセオインテグレーションに関する代表的な成果を紹介する。

最初は、in vivo の実験でビーグル犬の顎骨

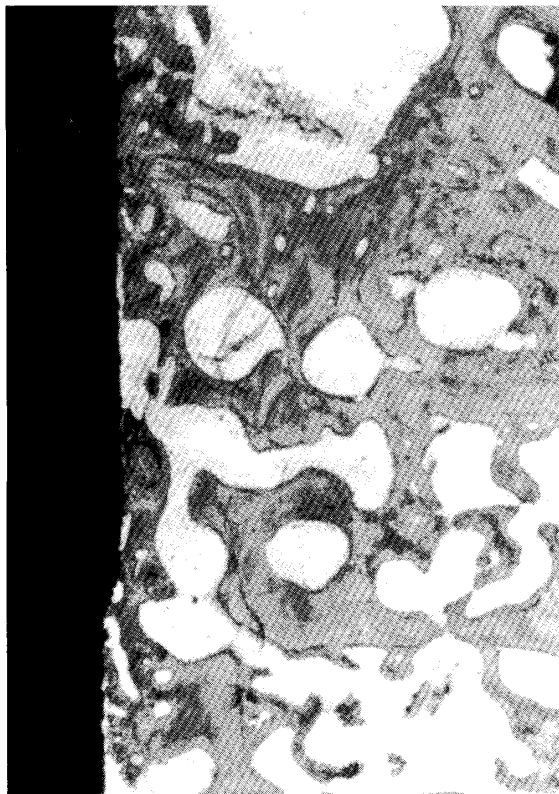


Fig. 2. Histological observation of titanium after 4 weeks implantation in the mandible of beagles. ($\times 40$) (from reference 8)

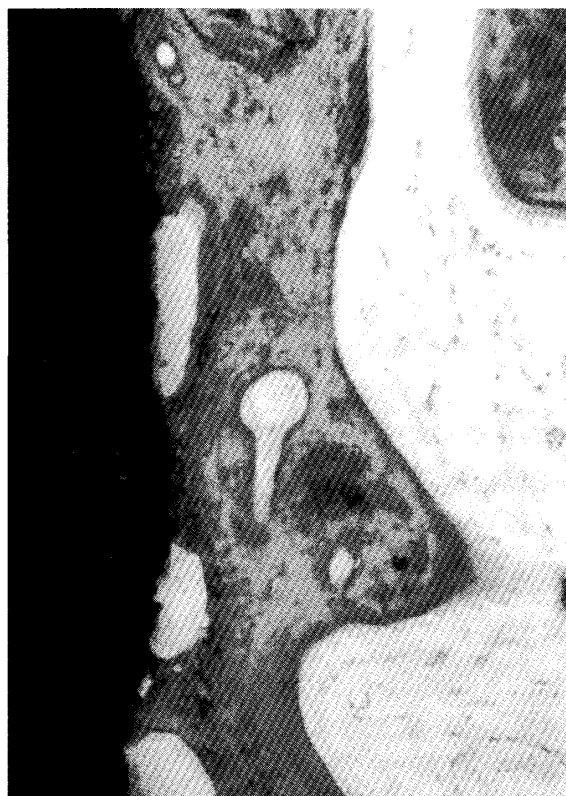

Fig. 3. Histological observation of titanium after 4 weeks implantation in the mandible of beagles. ($\times 200$) (from reference 8)

内に純チタンインプラントを埋入して4週経過後の光学顕微鏡像である (Fig. 2, 3)。インプラント体表面の多くの部分が骨と直接接触している像が観察された。既存の骨梁に近接している部分はインプラント体表面に繊維骨あるいは類骨が接しており、それが層板骨に連続している。しかし、骨との接触、非接触部分の差が比較的明瞭で、非接触部分と海綿骨梁との間は線維芽細胞や膠原線維に富む組織からなっていた。また、骨の接触率を画像解析装置で分析した結果、平均43.9% (最大で53.7%, 最小で38.8%) でであった⁸⁾。

さらに電子プローブマイクロアナライザー (EPMA) によって元素分析を行った結果、60倍で、インプラント体周囲の新生骨と思われる部位のCaとPの分布状態は既存骨より相対的に低く、インプラント体周囲に形成された新生骨は、既存骨梁に隣接している部分に多く認められた (Fig. 4)。300倍でチタンインプラント表面のTiO₂層内に周囲組織から取り込んだと思われるCaとPの分布が認められた (Fig. 5)⁹⁾。

次に *in vitro* の実験から、著者らは、Maniatopoulos らの方法¹⁰⁾でラット骨髄間質

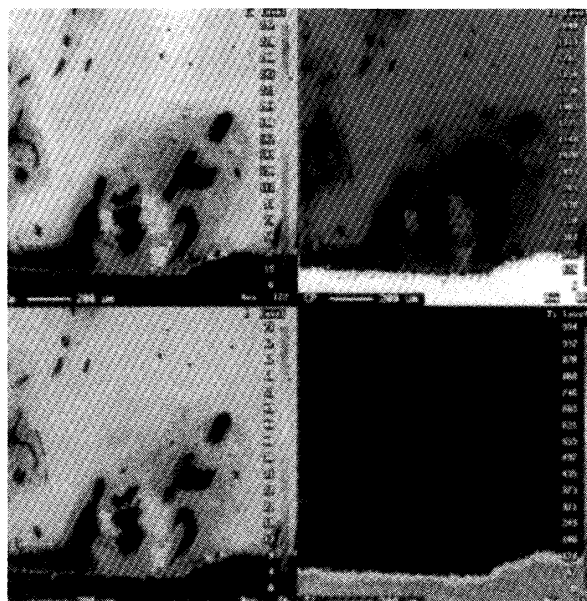


Fig. 4. EPMA area analysis of the interface of titanium/bone. ($\times 60$) (from reference 9)

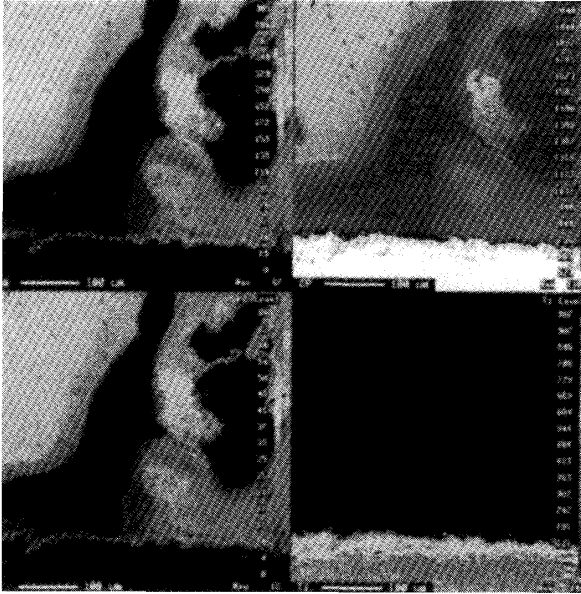


Fig. 5. EPMA area analysis of the interface of titanium/bone. (×300) (from reference 9)

細胞を用い骨芽細胞を培養しインプラント材料上での初期石灰化に関する研究を行ってきた。この方法では骨髄細胞から前骨芽細胞を含む未分化細胞が材料上に出現し、骨芽細胞へ分化して材料上での初期石灰化を再現し、界面を形成する。これは、細胞の増殖、分化、基質形成、初期石灰化に関して有効な解析方法である¹¹⁾。純チタン上における初期石灰化の状態を Fig. 6, 7, 8 に示す。7日目の純チタン上では細胞数が増加し、敷石状の配列がみられた。カーボンテープにて積層している細胞を剥離した部

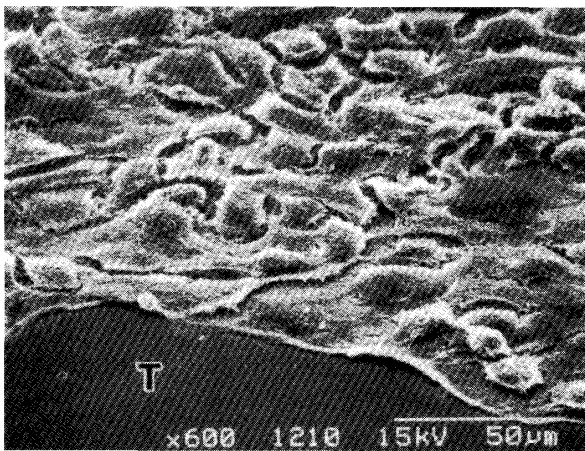


Fig. 6. Scanning electron micrograph of the pure titanium surface after 7-days-culture (×600) T : surface of titanium (from reference 12)

位では純チタン表面が観察された。10日目では、純チタン表面の一部が観察され、材料と接する部位に石灰化様小球体、そしてコラーゲン様線維が密に走行し、剥離せずに残った細胞もその上に観察された。また、1500倍像では材料と接する石灰化様小球体が確認できた。14日目では、材料と接する部位に敷石状に配列する石灰化様小球体、またそれらが癒合している像が観察された¹²⁾。

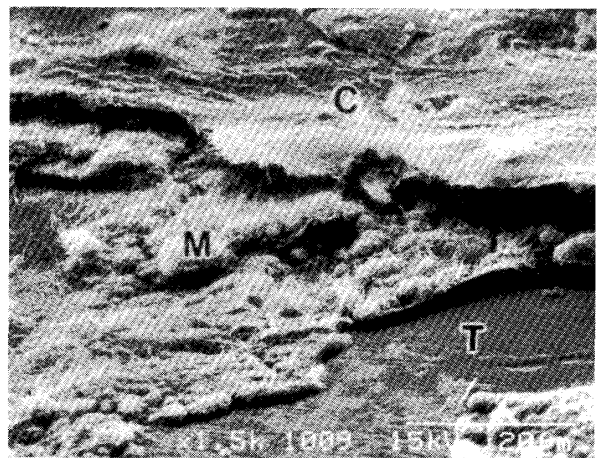


Fig. 7. Scanning electron micrograph of the pure titanium surface after 7-days-culture (×1500) T:surface of titanium, M:calcified-like microspheres and collagen-like fibers, C: culture cells (from reference 12)




Fig. 8. Scanning electron micrograph of the pure titanium surface after 14-days-culture (×2000) T:surface of titanium, arrow:fusion of the calcified-like microspheres in the form of the stratified layer (from reference 12)

V. 口腔インプラント材料表面の改良

1965年に Brånemark によって開発されたインプラントは骨に埋入される部分を含めて表面は機械研磨された未処理の表面であった。従ってインテグレーションを獲得するまでの期間が長く、臨床的にこの期間の短縮が望まれていた。その後研究によりチタン表面の形状や性状が埋入後の骨伝導能を左右することが解明され、企業はそれぞれ特徴ある表面改良に取り組み、新しい表面性状、形状をもつ製品を開発した。表面処理の例をあげると①チタンプラズマ溶射②サンドブラスト③酸エッチング④ブラスト処理と酸エッチングの併用⑤陽極酸化⑥陽極酸化とブラスト処理の併用などである。

このチタン表面改良の分野でも、講座では多くの研究成果があり、今も検討を続けている。以下にその一部を紹介する。

チタンがオッセオインテグレーションを獲得するまでにはかなりの時間がかかることは既に述べたが、この期間を短縮させ、さらに適応症の拡大を目標に、チタン表面を陽極酸化し、その後水熱処理を行うことで表面に bioactive なハイドロキシアパタイトの結晶を析出させる手法が開発された¹³⁻¹⁵⁾。bioinert と bioactive の両方の長所を兼ね備えたこの複合材料はインプラント材料として大いに期待できるものである。著者らはこの複合材料の可能性をいち早く見いだした。

酢酸カルシウムと β -グリセロリン酸ナトリウムの水溶液中で放電陽極酸化を施すことによりチタン表面に厚い TiO_2 層が生成される。この TiO_2 層中には Ca イオンと P イオンが含まれていると考えられている。さらに水熱処理を施すことで酸化膜表面にハイドロキシアパタイトの超薄層を生成できる。この方法によるハイドロキシアパタイト結晶は、従来のプラズマ溶射法と比較して付着強度が大きく結晶性も高い。皮膜厚さは薄く均一で約 $1 \mu\text{m}$ のハイドロキシアパタイト層となる (Fig. 9)。皮膜とチタン基盤との付着強度は 37MP で、形態が複雑で




Fig. 9. Hydroxyapatite crystals precipitated TiO_2 layer

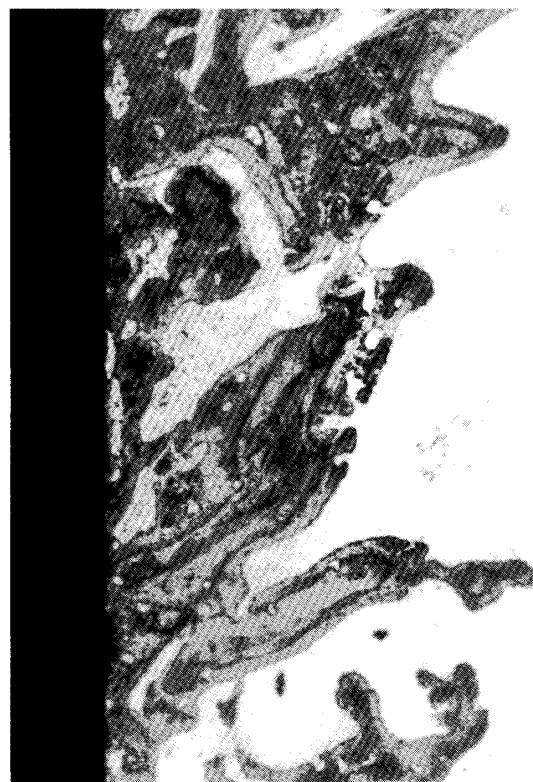


Fig. 10. Histological observation of anodic oxidation-hydrothermal treatment hydroxyapatite coating titanium after 4 weeks implantation in the mandible of beagles. ($\times 40$) (from reference 8)

も処理することができる。また、ハイドロキシアパタイトの析出量など皮膜の状態を条件によって調整することが可能で、皮膜の組成が均一であるという特徴も有している。

陽極酸化・水熱処理アパタイトコーティングチタンをビーグル犬顎骨内に埋入し4週経過後

の光学顕微鏡像を Fig. 10, 11 に示す。インプラント体表面の多くの部分が骨と直接接触していた。既存の骨梁と近接している部分は線維骨あるいは類骨が層板骨に連続していたが、既存の骨梁と近接していない部分においてもインプラ

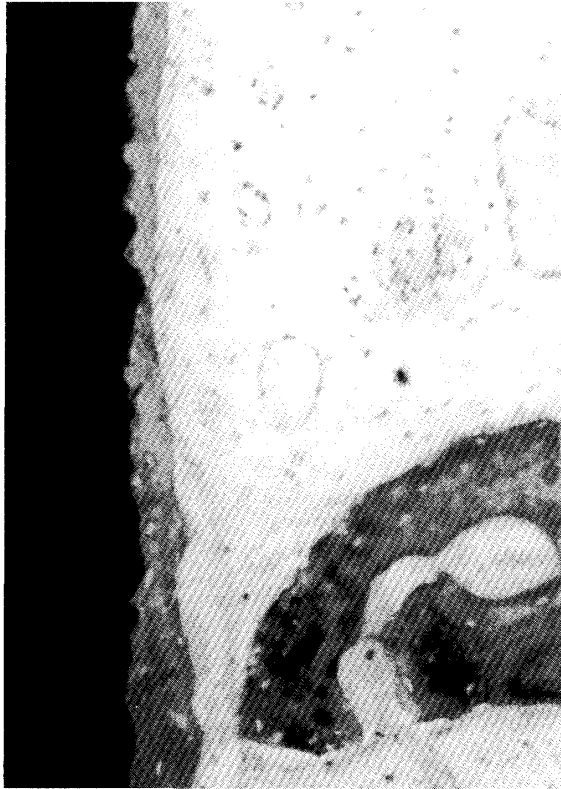

Fig. 11. Histological observation of anodic oxidation-hydrothermal treated hydroxyapatite coating titanium after 4 weeks implantation in the mandible of beagles. ($\times 200$) (from reference 8)

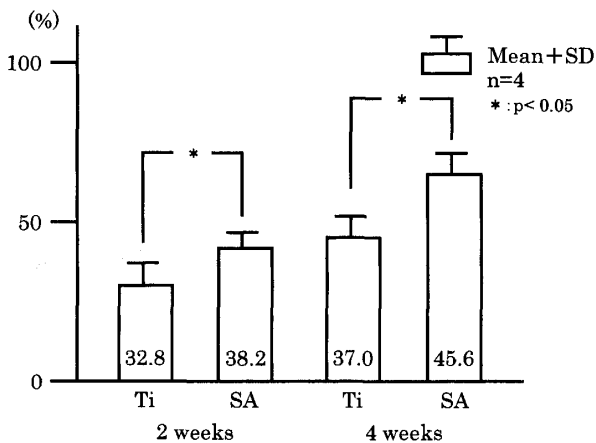


Fig. 12. Bone contact ratio after 2 or 4 weeks implantation Ti : Titanium, SA : anodic oxidation-hydrothermal treated hydroxyapatite coating titanium (from reference 17)

ント体表面が厚さ数 μm ~数十 μm の線維骨に覆われ、その外側には類骨様の層を介して骨芽細胞様の大型間葉系細胞が密に配列している部分が認められた。

ビーグル犬顎骨内に埋入後2週と4週の骨接触率を比較すると純チタンよりも陽極酸化・水熱処理アパタイトコーティングチタンインプラントが優位にインテグレーションを獲得しているのがわかる (Fig. 12)⁸⁾。

in vitro の実験では、陽極酸化・水熱処理アパタイトコーティングチタン上で培養骨芽細胞を培養し初期石灰化について観察を行った。(Fig. 13, 14, 15, 16)。7日目の陽極酸化・水熱処理アパタイトコーティングチタンのSEM像では細胞層とコラーゲン線維が表面に観察され、この層の下には基盤のチタン表面が観察できる。また、この部位を高倍で観察すると、石灰化物と思われる沈着が観察される。培養14日目の陽極酸化・水熱処理アパタイトコーティングチタンのSEM像から多層になった細胞が観察され、その下では処理をしたチタンの表面構造が認められる。しかし、5, 7日目の所見と違い、ハイドロキシアパタイトの結晶は石灰化




Fig. 13. Scanning electron micrograph of the anodic oxidation-hydrothermal treated hydroxyapatite coating titanium surface after 7-days-culture ($\times 5000$) Upper area : culture cells layer and collagen-like fibers, under area the surface of anodic oxidation-hydrothermal treated hydroxyapatite coating titanium (from reference 17)




Fig. 14. Scanning electron micrograph of the anodic oxidation-hydrothermal treated hydroxyapatite coating titanium surface after 7-days-culture ($\times 15000$). Under area of the Fig.13, calcified layer at the surface of anodic oxidation-hydrothermal treated hydroxyapatite coating titanium (from reference 17)



Fig. 15. Scanning electron micrograph of the anodic oxidation-hydrothermal treated hydroxyapatite coating titanium surface after 14-days-culture ($\times 15000$). The calcified-like microspheres at the surface of anodic oxidation-hydrothermal treated hydroxyapatite coating titanium (from reference 17)

小球体に含まれている。また、この構造物に直接接触しネットワークを組んでいるコラーゲン繊維を観察することが可能である^{16,17)}。

さらに、この実験において陽極酸化・水熱処理アパタイトコーティングチタン表面での石灰化の程度を評価するために、一部試料の培養液にテトラサイクリンを加え、培養後8、11日目



Fig. 16. Scanning electron micrograph of the anodic oxidation-hydrothermal treated hydroxyapatite coating titanium surface after 14-days-culture ($\times 15000$). The calcified-like microspheres and network of collagen-like fibers at the surface of anodic oxidation-hydrothermal treated hydroxyapatite coating titanium (from reference 17)

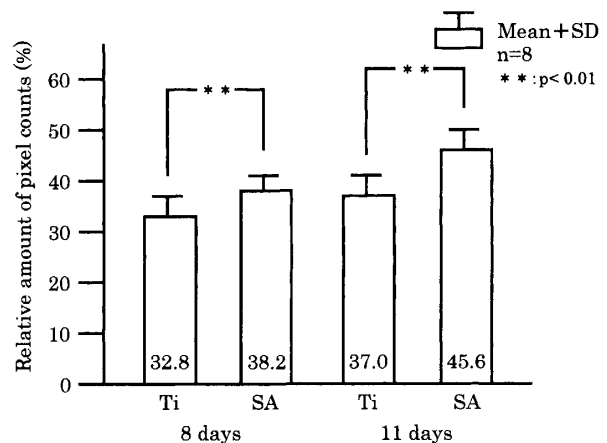


Fig. 17. Results on the quantitative analysis of calcification at the surface of titanium and anodic oxidation-hydrothermal treated hydroxyapatite coating titanium (from reference 17)

の試料に対して固定乾燥後、紫外線照射下で発光の程度と分布を画像解析装置を用いて計測した。チタンに比較して陽極酸化・水熱処理アパタイトコーティングチタンは有意に高い値を示し、初期石灰化に関してチタンより有利であることを示している (Fig. 17)。

VI. 岩手医科大学附属病院歯科医療センター 口腔インプラント室における治療

1994年11月に当時、岩手医科大学歯学部附属

病院はセンター機構として口腔インプラント室を設置した¹⁸⁾。現在は岩手医科大学附属病院歯科医療センターの口腔インプラント室として多様な患者のニーズに応えるべく口腔インプラント治療を行っている。開設以来、11年間に埋入したフィクスチャーは300本を越え、フィクスチャー埋入数での経過良好例は97.6%である。特にこの2～3年の口腔インプラント治療を希望して来院する患者数と実際に埋入したフィクスチャーの本数は劇的に増加している。¹⁹⁾

ここでは口腔インプラント室で行われる口腔インプラント治療の手順を、患者来院から治療終了後のメンテナンスまで順をおって紹介する。

口腔インプラント治療を希望して来院する新患は、患者自らが治療を希望して来院するケースと他の歯科医院から紹介されて来院するケースがある。また、歯科医療センターにおいて他科の治療を行っていて欠損補綴に対して口腔インプラント治療を希望した場合、口腔インプラント室を受診することになる。

口腔インプラント室を受診すると最初に、口腔インプラント治療の概要を説明して、患者に出来るだけ口腔インプラントの特徴を理解してもらう。特に①前処置も含めて治療期間が比較的長期に及ぶこと、②顎骨にフィクスチャーを埋入するといった外科手術を伴うこと、③保険が適用にはならず比較的高額な治療となること、の3点に関しては先ず説明をして患者の理解を求めている。さらに患者の希望があっても適応にはならず、口腔インプラント治療を断念しなければならないケースがあることも付け加えておく。この時点で既に患者が思い描いている口腔インプラント治療と実際の治療がかけ離れているケースもあり、断念する患者が少なからずいるのも事実である。口腔インプラント治療の概要を理解してもらった後に、患者に治療希望の意志がある場合には個別の患者の状態に照らし合わせた口腔インプラント治療に関して1次検査が行われる。先ず全身状態に関して

既往歴など問診を行う。特に口腔インプラント治療を行うにあたり注意すべき、心臓病、高血圧、糖尿病、肝臓・腎臓疾患、骨性疾患、精神・神経性疾患、アレルギーなどに関しては慎重に検査を行い、疾患の状態に関してそれらの治療を優先する必要があるケースは、医科との連携をとり治療を行ってから口腔インプラント治療を開始するケースもある。さらに必要な血液、尿検査を行い、血液疾患、糖尿病のコントロール、感染症等についても十分把握しておく。次に局所の状態に関して検査を行う。通常歯科治療の検査と同様に口腔内の検査、咬合の検査、欠損状態の検査を行う。特に咬合に関しては研究用模型上で診断用のワックスアップを行い最終的な咬合状態を想定した上部構造を設定する。これにより口腔インプラント治療に必要なフィクスチャーの埋入本数や位置などが決定されるが、最終的な位置、太さ、長さは後述するデンタルCT撮影の後に決定される。1次検査のエックス線検査は、パノラマエックス線撮影、デンタルエックス線撮影等の単純エックス線撮影を行う。この時点で患者の口腔インプラント治療に関する理解をさらに確実にするために「口腔インプラント治療を開始するにあたって」というチェック項目を設けた概要説明書(Fig. 18, 19)と問診事項等の確認のために患者自らが記入する「口腔インプラント治療用質問用紙」(Fig. 20, 21)という質問表を渡して記入してもらう。個別の口腔インプラント患者ファイルとして記録を残すと共に口腔インプラント治療がスムーズに行われるよう配慮をしている。

その後、1次検査をもとに、検査結果並びに埋入するフィクスチャーの部位、本数を含めた初期の治療計画を提示することになる。これには治療内容、治療期間、治療に要する費用等が含まれる。しかし、この時点で適応とされないケースでは口腔インプラント治療を選択できない旨患者に伝え、他の治療方法の選択を考えることになる。1次検査終了後に通常口腔インプラント治療では適応にならないケースで

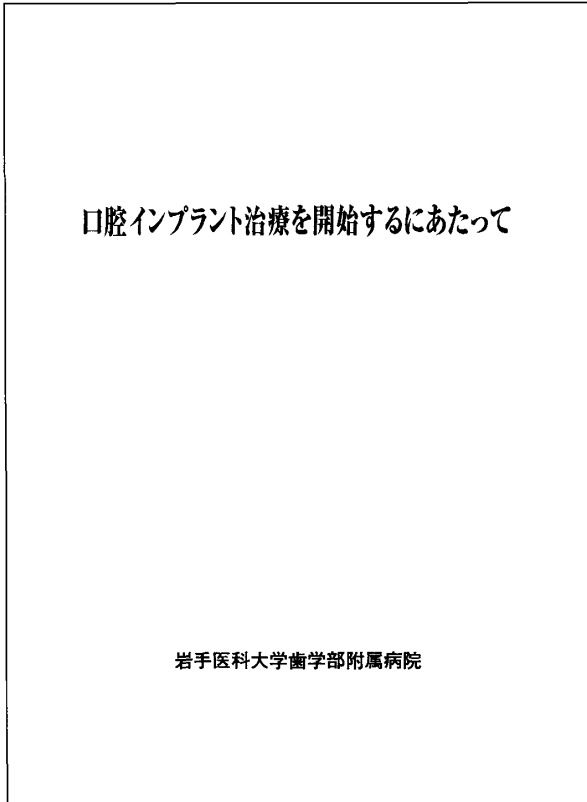


Fig. 18. An outline explanatory pamphlet named 「At the starting of the oral implant treatment」

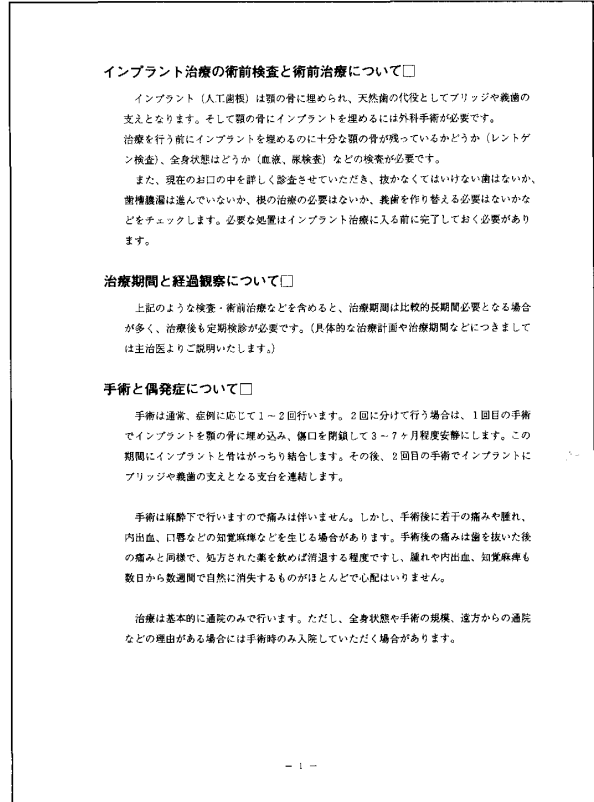


Fig. 19. The contents of explanatory pamphlet and check items

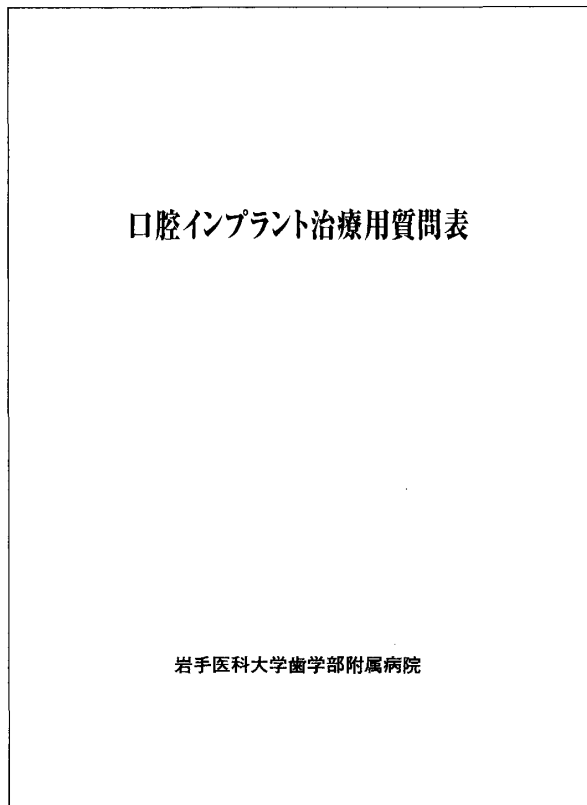


Fig. 20. 「The questionnaires for the oral implant treatment」

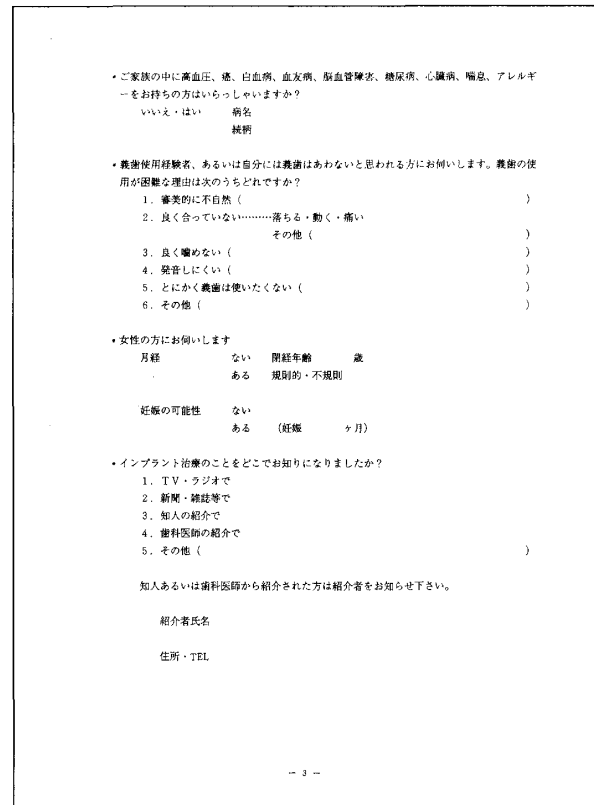


Fig. 21. The contents of the questionnaires

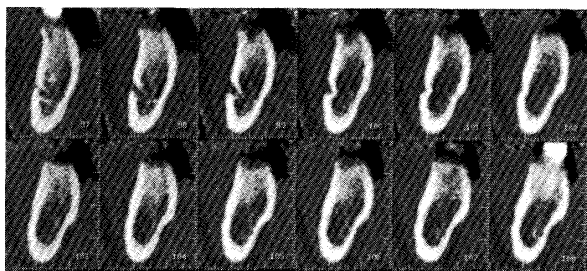


Fig. 22. The example for dental CT. In this case, there is enough bone width and length for the implantation at the cross section of No.103

も、骨移植、サイナスリフト等の骨に対するアプローチによって口腔インプラント治療が可能なケースにはその内容も患者に伝えその可能性も含めて考えてもらうことになる。また、提示する治療計画に関して、内容、治療期間、費用等に関して患者の受療条件と合わずに治療を断念するケースもある。

1次検査終了後に患者の同意が得られた場合は、2次検査を行うこととなる。2次検査は基本的に口腔インプラント治療に同意が得られ、治療を行うことを前提に1次検査よりもさらに詳細に検査を行う。2次検査の主体はデンタルCT撮影である (Fig. 22)。デンタルCT撮影後に初期の治療計画で提示をしたフィクシュチャー埋入の位置、本数が実際に埋入可能であるかを再度検討することになる。検討後、変更がなければフィクシュチャーの長さ、幅、種類、埋入深度等を決定していく。変更が必要な場合、特に顎骨の幅、下歯槽管までの距離、上顎洞底までの距離に関して問題があり、予定していた位置に埋入出来ない場合は位置、本数を変更し予定していた上部構造製作が可能であるかを検討することになる。

治療計画に変更がなければそのままの治療計画を最終的な治療計画として埋入するフィクシュチャーの長さ、幅、種類を含めて提示をする。同意が得られた後、次のステップに進むことになる。治療計画に修正が必要な場合は、修正した治療計画を提示して同意が得られた後同様に次のステップに進むことになる。現在のところ初期の治療計画で提示した治療計画が大き

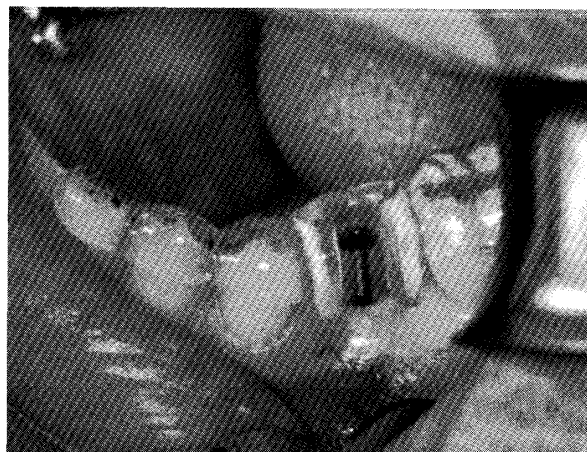


Fig. 23. Surgical stent for guide at implantation deciding position and direction

く変更になり口腔インプラント治療を断念したケースは今のところない。

次のステップは、診断用のワックスアップを元にして埋入用のステントを製作することである (Fig. 23)。ステントは、埋入手術に際して位置、方向をガイドするために口腔内に装着するプレートであるが、実際フィクシュチャー埋入時に使用可能かどうか術前にステントの試適を行っておく。これと併行して、担当外科医と担当補綴医が治療計画・治療費概算書並びに承諾書を作成して患者に渡し、本人の署名をもらって確認をとっている。

当然、前処置の段階で口腔衛生指導とともにスケーリング、PMTCによる口腔内環境を整えるステップは行っているが埋入手術1週間前には、専門の衛生士によるさらに徹底した口腔清掃が行われる。それらすべての準備が整ったところでフィクシュチャー埋入の1次手術となるが、手術の内容や、患者の希望に応じて鎮静療法や全身麻酔下で手術を行う場合は歯科麻酔科を受診をしてもらい術前に麻酔に必要な検査を行うことになる。実際の埋入手術の詳細に関しては別な機会に譲るとして、通常の埋入手術では、執刀歯科医師1名、介助の歯科医師2名、器具を取り扱う歯科衛生士1名と外周りで介助を行う歯科衛生士1名の5名で行っている。鎮静療法や全身麻酔科で手術を行う場合は、全身管理の歯科麻酔医が参加をすることになる。1

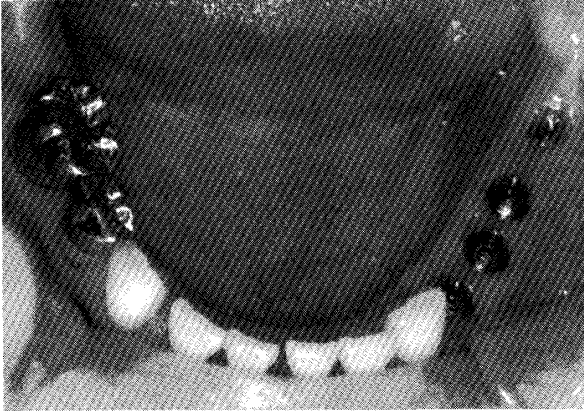


Fig. 24. Intraoral view after 2nd stage surgery

次手術終了後は、フィクシュチャーがインテグレーションを獲得する期間フィクシュチャーに力が加わらない状態で2次手術を待つことになる。この間プロビジョナルレストレーションにより機能や審美を暫間的に回復することがあるがその内容はケースによって様々である。

2次手術は、2回法インプラントシステムにおいて1次手術で顎骨内に埋入したフィクシュチャーの上部にアバットメントを連結する外科処置であると解説されている²⁰⁾。通常は1次手術終了後、上顎で6ヵ月間、下顎で3ヵ月間インテグレーションの獲得を待った後に行われる。この時点で口腔インプラントの特徴で述べたようにアバットメントが粘膜を貫通し口腔内に露出することになる (Fig. 24)。

この後は、歯肉の治癒を待って上部構造を製作することになる。

以後、補綴術式の例を印象採得から上部構造装着まで紹介する。

1) クローズドトレー印象法

印象用コーピングをアバットメントに接続し、印象撤去後にアバットメントレプリカを接続して復位する方法で、比較的簡便な印象方法である。著者は、この印象方法で最終上部構造を通常製作することではなく、この印象から作った作業用模型でプロビジョナルレストレーションを製作している。(Fig. 25, 26, 27)

その後一定期間、プロビジョナルレストレーションを装着して咬合、偏心運動、審美性、歯



Fig. 25. Coping for the impression using closed tray

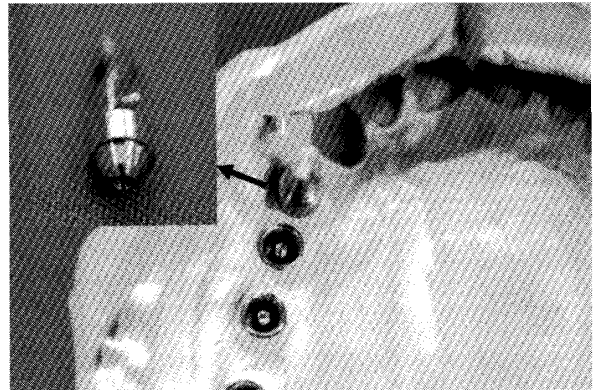


Fig. 26. The impression using closed tray, one abutment replica was set. Upper light area is an enlargement of the enlargement

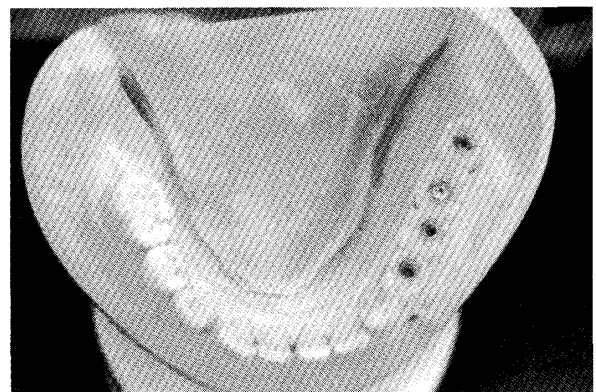


Fig. 27. The working cast and provisional restoratio

周組織、清掃性などをチェックする。(Fig. 28) この期間から、口腔インプラント治療を終了した口腔内を想定して上部構造に対するホームケアの指導、練習を行い最終上部構造装着直後か

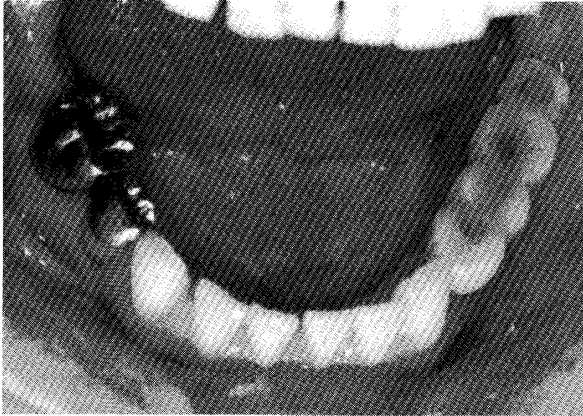

Fig. 28. Intraoral view after provisionalrestoratio

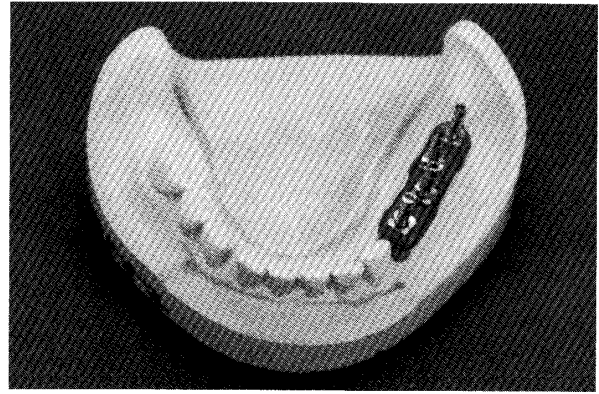


Fig. 30. Previously, copings for the impression are connected on the cast.




Fig. 29. Coping for the impression using open tray. This coping consists of two piece. Light area is parts in the impression materials and guide pin. Right area is state after setting two piece.




Fig. 31. Copings are once connected by patten resin and cut.

ら、良好な口腔内環境が維持できるようにしている。

プロビジョナルレストレーションで問題がないことを確認出来たら、最終上部構造製作のステップにうつる。

2) オープントレー印象法

オープントレー印象法は、取り込み印象法である。印象の際には、クローズドトレー法では1ピースのコーピングを使用し、オープントレー法は2ピースのコーピングを使用する。コーピングは、印象に取り込まれる部分と固定をするためのピンによって構成されている (Fig. 29)。また、印象に取り込まれるコーピング同士を連結することで模型上でのフィクシュ

チャー同士の位置関係をきわめて正確に記録することが出来る。著者はこの位置関係の精度をさらに向上させるために次のように印象採得を行っている。すなわち、口腔内でパターンレジンによってコーピングを連結する行程をプロビジョナルレストレーションを製作した作業用模型上であらかじめ行っておきパターンレジンが完全に硬化した後に切断して印象用コーピングを準備しておく (Fig. 30, 31)。模型上と同じ位置にコーピングを口腔内でアバットメントに装着し、切断した間隙のみをパターンレジンで連結する (Fig. 32)。これによりパターンレジンの重合変形は、切断部分の間隙のみで考えれば良くさらに精度の良い印象採得が可能になる。

印象採得には、固定をするピンを口腔内で印象採得後にゆるめて外すことが出来るようにトレーが工夫されている。トレーの一部にピンが貫通出来るようになっているスペースが空い

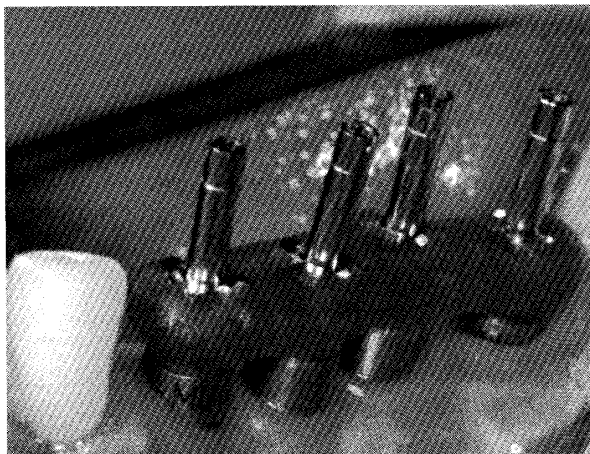


Fig. 32. Copings are connected by patten resin at the cutting area in the oral.

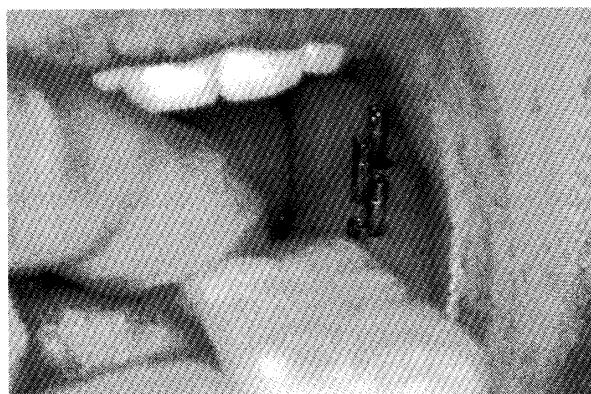


Fig. 33. The interorl open tray fitting. Guide pins go through custom tray, and are taken off after hardening of the impression material.

ているのである (Fig. 33)。印象材硬化後は、ピンをゆるめてコーピングが口腔内から撤去できるようにする。採得した印象には、アバットメントレプリカを装着して作業用模型を製作することになる (Fig. 34, 35)。これにより口腔内の状態が既製の器具をして模型上で再現できるようになる。(Fig. 36, 37)

3) 咬合採得

口腔インプラント治療の咬合採得に関しては作業用模型上で咬合床を作製し、咬合床を口腔内に連結して咬合採得を行うのが一般的であるが、多数歯欠損症例の場合などは比較的誤差が生じやすく、プロビジョナルレストレーションで設定した下顎位を再現することが難しいと思われる。著者が考えた咬合採得の方法は、スク

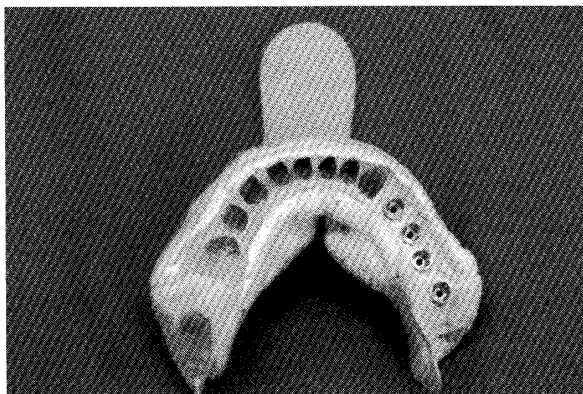


Fig. 34. The impression using open tray. The corpings are in the impression material.

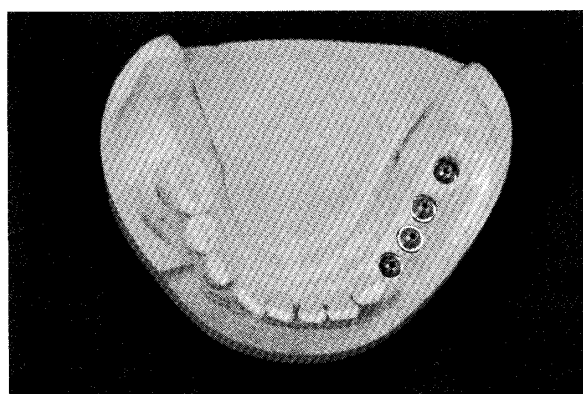


Fig. 35. The working cast using abutment replica.

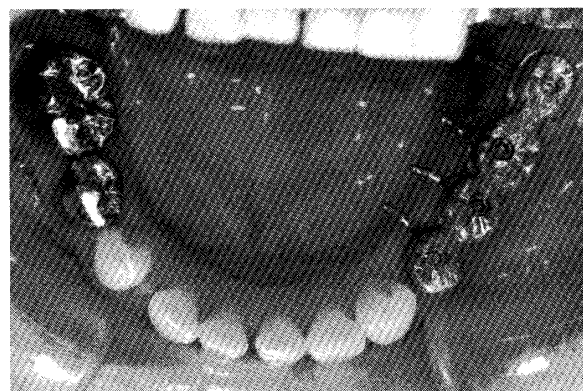


Fig. 36. The metal frame of upper stricture fitting. Reproduction of position is exactly, and passive fit are confirmed.

リユー固定式の上部構造の場合のみ、応用可能であるが、プロビジョナルレストレーションで設定、確認した下顎位を比較的正確に咬合器上にトランスファー出来る方法である。プロビジョナルレストレーションで設定、確認した下顎位は咬合支持域が確保され当然、中心咬合位で安定している (Fig. 38)。この状態で正常咬

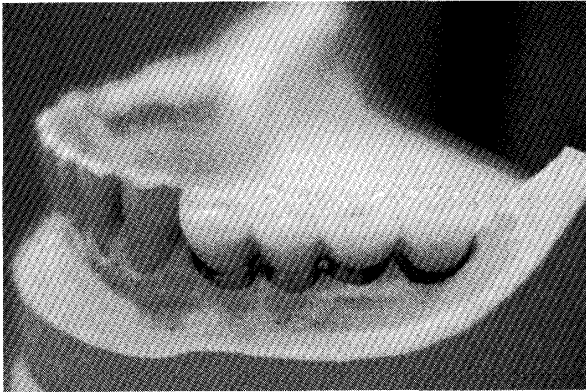


Fig. 37. The final upper stricture on the working cast.

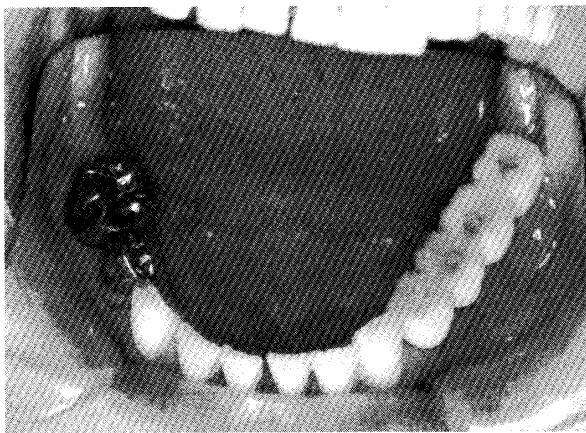


Fig. 38. Intraoral view after provisional restoration. Mandibular position is well-balanced.

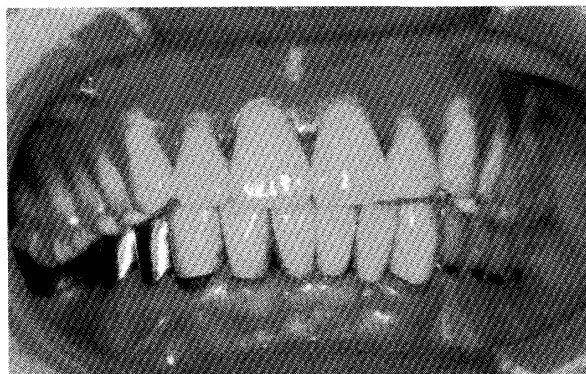


Fig. 39. General maxillomandibular registration.

合歯列と同様に咬合採得材を用いて咬合採得を行う (Fig. 39)。その後プロビジョナルレストレーションをスクリウを緩めて患者の口腔内から撤去し、作業用模型にプロビジョナルレストレーションをスクリウで固定する (Fig. 40, 41)。口腔内でのアバットメントの位置と横

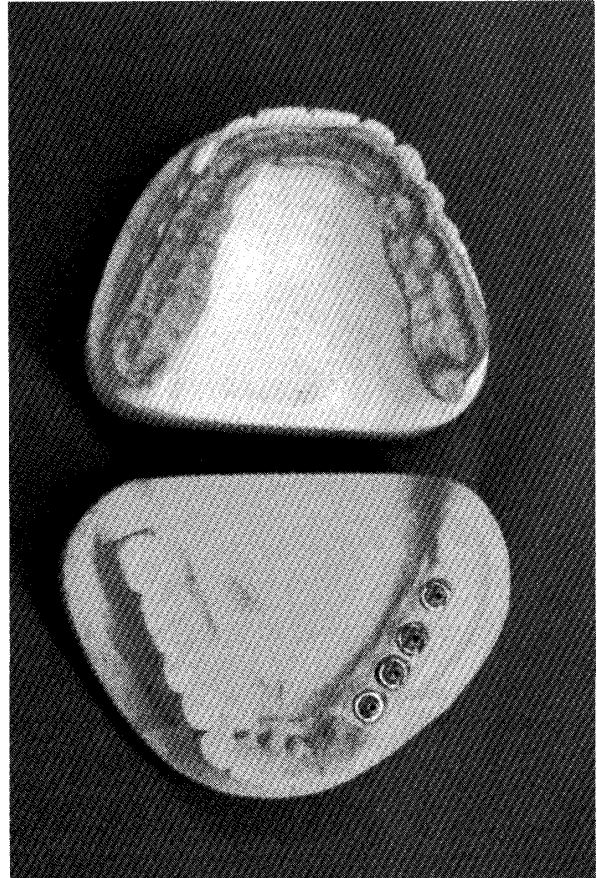


Fig. 40. The materials and working cast after maxillomandibular registration.

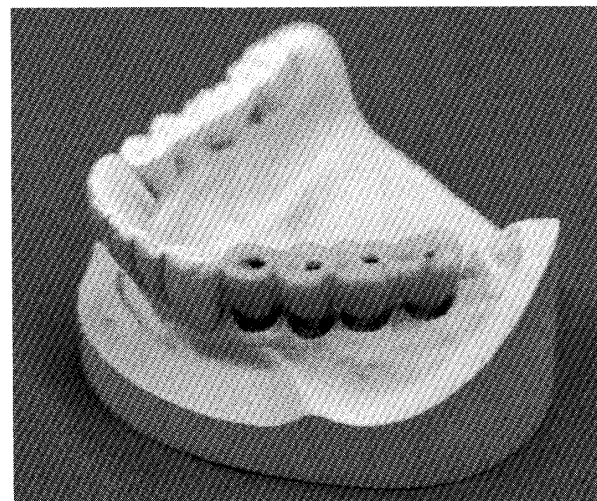


Fig. 41. The provisional restoration on the working cast that removed from intraoral abutments.

型上でのアバットメントレプリカの位置がほとんど変わらず、プロビジョナルレストレーションがしっかりとアバットメントにスクリウ固定できる口腔インプラント治療でのみ可能なこ




Fig. 42. maxillary and mandibular working casts on the articulator.

とである。プロビジョナルレストレーションを固定した作業用模型は、健全歯列と同じ通常の方法で口腔内の水平的、垂直的位置関係、咬合高径を変化させることなく咬合器へのトランスファーが可能である (Fig. 42)。ただし、この技工作業時間 (通常1時間程度) 患者には待機してもらわなければならないことになる。作業用模型の咬合器装着が終了した時点で模型からプロビジョナルレストレーションを外して患者口腔内にもどし、スクリュー固定を行う。

4) 上部構造製作

上部構造に関して、現在まで口腔インプラント室では比較的スクリュー固定式の上部構造が多い。これは、今までのケースが比較的多数歯欠損に対する口腔インプラント治療であり、治療終了後のメンテナンスを術者可撤式としたスクリュー固定式の上部構造の方が維持管理がしやすいと考えたためである。しかし、最近では少数歯欠損に対する口腔インプラント治療も増えて来ており、審美性を重視する部位での上部構造は、アクセスホールが口腔内に露出することがなく審美性の面で優れているセメント固定式の上部構造を選択するケースも少しずつ増えて来ている。

スクリュー固定式の上部構造の例を紹介す

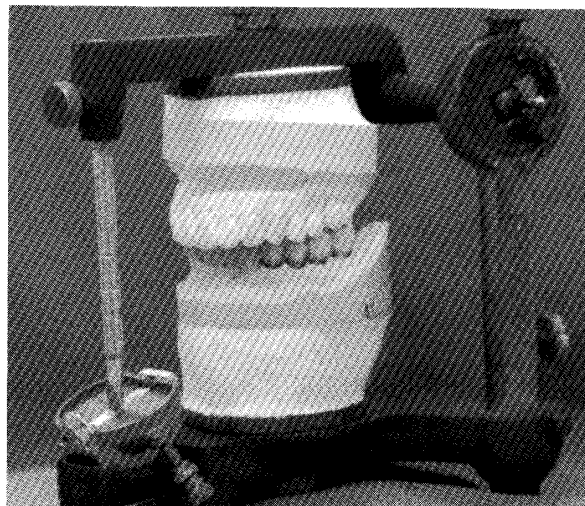


Fig. 43. The completed final upper structure .

る。スクリュー固定式の上部構造に関して治療計画の段階で検討しておいた計画に従って最終上部構造を製作することになる。通常メタルフレームを製作して一度患者口腔内に試適をする。必要であればフレームをいくつかの部分に分けて口腔内に試適し、位置関係を記録した後、蝋付けを行うケースもある。フレーム試適後はセラミックスないしは硬質レジンで築成し上部構造が完成する。(Fig. 43)

5) 上部構造装着

完成した最終上部構造を装着する手順は、最初に通常の補綴装置と同様に隣接面コンタクトを調整する。その後適合性の検査を行うが接合部分が肉眼で観察できない場合は、エックス線写真によって確認することになる。また、最終的にスクリューを締める場合、抵抗を感じてから45度以上回転が必要な場合は、不適合と考える。²¹⁾ その後咬合調整を行うが天然歯と歯列が混在しているケースは、天然歯よりも咬合接触を弱くして、側方運動時の咬合接触は出来るだけ避けると言われている²¹⁾。装着は規定のトルクにてスクリューを締める、緩すぎるとスクリューが緩み、強すぎるとねじ山を壊してスクリューを破壊してしまう。アクセスホールは当初仮封材にて仮封する。一定期間この状態で経過を観察し、咬合、使用感、審美、発音、周囲組織、清掃状態等を確認する。問題がない場合

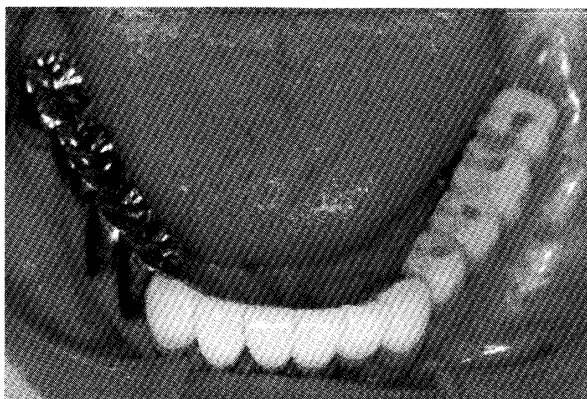


Fig. 44. The intraoral final upper stricture.

はアクセスホールをコンポジットレジンで充填する。(Fig. 44)

6) メンテナンス

補綴の目的がレストレーションとメンテナンスであることは先にも述べたが、口腔インプラント治療も同様で、回復した咀嚼機能、審美性、発音機能を長期間維持することが重要である。口腔インプラント治療は治療終了後術者によってのみ上部構造が可撤出来るのでその意味からもプロフェッショナルケアが重要であるが、他の治療のメンテナンス同様ホームケアも非常に重要である。口腔インプラント治療は上部構造の形態が比較的複雑なケースが多く、口腔清掃に関する難易度は高い。従って患者独自のケアの方法では十分にメンテナンス出来ないケースが多い。そこでプロビジョナルレストレーションの段階から上部構造の形態を良く認識してもらい、専門の衛生士の指導のもとでホームケアに必要な技術を習得してもらう。著者の場合、上部構造装着後、メンテナンスに移行した患者には最初の1年間は出来る限り月に1回の来院を約束してもらい、専門の衛生士によるプロフェッショナルケアを行っている。来院時には必要な項目の口腔内検査を行い、問題がなければPMTCを含めたケアを行っているが必要があればプラスチックケーラーやカーボンケーラーでスケーリングを行っている。さらに通常の歯ブラシの他にスーパーフロス、金属が露出しないように工夫された歯間ブラシ (Fig. 45)、タフトブラシも併用し口腔内

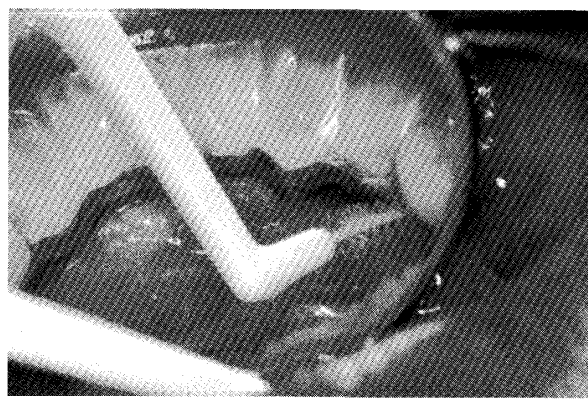


Fig. 45. Cleaning for upper stricture using interdental brush.

のメンテナンスの効率を上げている。これらの口腔インプラントのメンテナンスに適した器具は積極的に患者に使用してもらいホームケアの効率も上げている。1年間メンテナンスを継続した後は、患者固有の口腔内の状況に合わせてメンテナンスの間隔を決定している。口腔インプラント治療を終了した患者の傾向として自分の口腔内に対する意識が高く、メンテナンスが成功する率は非常に高い。1年間定期的にメンテナンスを行った後も間隔を開けずに頻繁にプロフェッショナルケアを受けに来院するケースがほとんどである。著者の担当している口腔インプラント治療終了患者は多少間隔の差はあるがほぼ全患者が定期的にメンテナンスに来院している。詳細に調査を行ったわけではないが、口腔インプラント室でインプラント治療を行った患者のメンテナンスもほぼ全患者について行っていると思われる。これにより口腔清掃状態を良好に保ただけでなく、何か問題が生じた場合にも初期の段階での対応が可能である。

VII. まとめ

研究のテーマが口腔インプラント材料である著者にとって実際に臨床に応用される口腔インプラント材料は常に大きな関心事であった。そして、歯科医師に成り立ての頃の日本の口腔インプラント治療はお世辞にも満足できる代物とは思えなかった。インプラント材料そのものが

まだ課題に上がっているような段階で、企業が競って新しい製品を世に問うた時代であった。そこから現在の状態に収束するまでにかなりの時間を要してしまった。ある意味この時間の損失を考えれば日本の口腔インプラント治療は不幸な時代を経験してしまったのかもしれない。しかし、今は全く状況が一変した。現在の口腔インプラント治療は予知性が高く、条件が許せば安心して提供できる医療の選択肢となった。生活の質が問われる時代となり、口腔内に対する意識も高まって来ている。口腔インプラント治療は、審美性を含め、質の高い欠損補綴治療を提供できるようになった。非常に喜ばしい限りである。

感想ではあるが、オッセオインテグレーションを基礎的なレベルで検討してきたことが、実際の臨床における口腔インプラント治療の組み立てをより確実なものにしているという実感があるのも事実である。

最後に、口腔インプラントを含めてどんなに優れた治療方法であっても健全天然歯、天然歯列には文字通り歯が立たない。人工装置は、あくまで人工装置で、健全歯が再生してくるのではない。健康な天然歯を保全していくことに最大限の努力をして、どうしても発生してしまった欠損に、優れた医療の質を提供できる口腔インプラント治療を行うという立場で口腔インプラント治療を提供したいと考えている。再生医療が確実な医療の選択肢として提供できるまでは、口腔インプラント治療は患者満足を提供できる治療方法としてその位置を確保し続けると考えている。

比較的新しい治療方法である口腔インプラント治療に関して概要を紹介させていただいた。口腔インプラント治療に関心のある先生方に少しでも興味をもっていただければ幸いである。

謝 辞

稿を終えるにあたり、執筆の機会を与えていただいた岩手医科大学歯学会雑誌編集委員長、加藤裕久先生に感謝の意を表します。

文 献

- 1) Crubezy, E., Murail, L., Bernadou, J.P. : false teeth of the Roman world. *Nature* 391 : 29, 1998.
- 2) Branemark, P.I., Zarb, G.A., Albrektsson, T. eds. : *Tissue integrated prostheses*. Quintessence, Chicago, 1987.
- 3) Zarb, G.A., Albrektsson, T. : インプラント評価基準の新しいコンセンサス・トロント会議の全容 - クインテッセンスデンタルインプラントロジー別冊, クインテッセンス出版, 東京, 2001.
- 4) 藍稔 : 部分床義歯に加わる力への対応, 小部分床義歯学, 藍稔, 学建書院, 東京, 第2版 p35-42, 1994.
- 5) Albrektsson, T., Dahl, E., Enbom, L. et al. *Oss-eointegrated oral implants. A Swedish multicenter study of 8139 consecutively inserted Nobelpharma implants* : *J. Periodontol.*, 59, 287-296, 1988.
- 6) Albrektsson, T., Branemark, P.I., Hansson H.A., Lindstrom, J. : *Osseointegrated titanium implants*. *Acta Orthop Scand* 52 : 155-170, 1981.
- 7) 井上 孝, 武田孝之 : インプラントの病理と臨床, 歯科評論社, 東京 第1版 1-309, 1999.
- 8) 梶村幸市, 塩山司, 山森徹雄ほか. 水熱処理した陽極酸化 Ti インプラントに関する組織学的研究. *補綴誌*40 : 946-951, 1996.
- 9) 有住達也, 伊藤創造, 塩山司ほか. : 水熱処理した陽極酸化 Ti インプラントの周囲に形成された骨組織の分析. *補綴誌*41 : 416-422, 1997.
- 10) Maniopoulos, C., Sodek, J., Melcher, A.H. : *Bone formation in vitro by stromal cells obtained from bone marrow of young adults*. *Cell Tissue Res* 254 : 317-330, 1988.
- 11) X., Shen, E., Roberts, S.A.F. Peel et al. : *Organic extracellular matrix components at the bone cell/substratum interface*. *Cells and Materials* 3 : 257-272, 1993.
- 12) 有明徹 : 生体材料の性質の違いがラット骨髄間質細胞の初期石灰化に与える影響 - 純チタンと生体活性ガラスの比較研究 -. *補綴誌*40 : 347-356, 1996.
- 13) Ishizawa, H., Ogino, M. : *Formation and characterization of anodic titanium oxide films containing Ca and P*. *J Biomed Mater Res* 29 : 65-72, 1995.
- 14) Ishizawa, H., Ogino, M. : *Characterization of thin hydroxyapatite layers formed on anodic titanium oxide films containing Ca and P by hydrothermal treatment*. *J Biomed Mater Res* 29 : 1071-1079, 1995.
- 15) Ishizawa, H., Fujino, M., Ogino, M. : *Mechanical and histological investigation of hydrothermally treated and untreated anodic titanium oxide films containing Ca and P*. *J Biomed Mater Res* 29 : 1459-1468, 1995.

- 16) Itoh, S., Takebe, J., Ariake, T. et al. : The effects of Various surface treatment for titanium on primary calcification. Fifth world biomaterials congress : 945, 1996.
- 17) 伊藤創造, 石橋寛二 : インプラント材の生物学評価, 先端医療シリーズ・歯科医学1 歯科インプラント (監修 : 末次恒夫, 松本直之) pp104-112. 先端医療技術研究所, 東京, 2000.
- 18) 伊藤創造, 梶村幸市, 塩山司, 石橋寛二, 横田光正, 石川義人, 手浩樹, 工藤啓吾 : 口腔インプラント室における Osseointegrated Implant の治療例, 岩手医科大学歯学雑誌25巻2号198-206, 2000.
- 19) 塩山司, 伊藤創造, 武部 純, 横田光正, 石川義人, 宮手浩樹, 八重柏隆, 柴崎信, 佐藤雅仁, 鈴木哲也, 朝岡昌弘, 高橋直子, 石橋寛二, 三浦廣行 : 口腔インプラント室における11年9ヶ月の臨床統計, 岩手医科大学歯学会第61回例会プログラム・抄録集 : 7, 2006.
- 20) Branemark, P.I., Adell, R., G.A., Albrektsson, T. et al, Osseointegrated titanium fixture in the treatment of edentulousness, Biomaterials, 4 : 25-28, 1983.
- 21) 赤川安正, 松浦正朗, 矢谷博文, 渡邊文彦 : よくわかる口腔インプラント学, p215医歯薬出版株式会社, 東京2005.