

レクチャー

最近のデジタル X 線撮影と画像処理

小豆島正典

岩手医科大学歯学部歯科放射線学講座

(主任：小豆島正典 教授)

(受付：18年7月3日)

(受理：18年7月4日)

銀塩フィルムによるカメラからデジタルカメラに移行しているように、歯科領域の X 線撮影でもデンタルやパノラマ X 線撮影のデジタル化やフィルムレス化が急速に進んでいる。X 線センサーとコンピュータを利用して X 線診断用画像を得る撮影をデジタル X 線撮影と呼ぶ。本レクチャーでは、歯科用デジタル X 線撮影からコーンビーム CT やフリーソフトによる画像処理について、開業されている先生が気楽に読んでいただけるよう、わかりやすく述べたい。

1. IP 方式と CCD・CMOS などの固体半導体を用いた X 線センサー

デジタル X 線撮影をする場合には、X 線を感じ取るセンサーがなければならない。現在、一般的に使われているのはイメージングプレート (Imaging Plate : IP と呼ばれる) と CCD (電荷結合素子) あるいは CMOS (相補型金属酸化膜半導体) などの固体半導体を利用したセンサーである。IP はポリエステルベースに輝尽性蛍光体を塗布したもので、X 線を吸収すると励起状態になる。これにレーザー光を照射する

と、吸収した X 線量に比例する蛍光を発生するが、その蛍光量を光センサーで読み取って画像化するのが IP 方式である。CCD あるいは CMOS などの固体半導体方式では、それ自体の X 線感度は低いため、一度蛍光体を X 線で光らせ、それを CCD や CMOS で電気信号に変換し画像化させている。1981年富士メディカル社は、Fuji Computed Radiography (FCR) システムを世界に先がけて発売した。そのシステムで使われた X 線センサーは、6 F や 4 F の銀塩フィルムと同サイズの IP であった。筆者が所属する歯学部でも10年ほど前よりパノラマ撮影も含め頭部などの大型撮影は FCR にて行っている。これに対し口内法のデジタル化は少し遅れ、1987年になって IP 方式が商品化された。1996年4月には、口内法とパノラマのデジタル X 線撮影の保険請求が認められ、それ以降個人の診療所にも設置が広まってきた。口内法用 X 線センサーのうち IP の例を Fig. 1 に示す。IP 方式では、(1)IP を口腔内に挿入、(2)X 線照射、(3)IP を画像読み取り装置に入れる、(4)ディスプレイ上で画像を出す、という手順を踏むが、「画

The latest digital X-ray system and computerized image processing

Masanori SHOZUSHIMA

Iwate Medical University, School of dentistry, Department of Dental Radiology

1-3-27 Chuo-dori, Morioka, Iwate 020-8505, Japan




Fig. 1. Over views of imaging plate (IP)

像読み取り」で時間がかかるため X 線照射後すぐに X 線画像をディスプレイ上で表示できない。従来、「画像読み取り」には 2 分前後必要であったが、現在ではヨシダ社の「ビスタスキャン」が 24 秒と短時間になってきた。IP は、大小のデンタルサイズのみならず咬合法やパノラマサイズがそろっており、1 つの読み取り装置で各種サイズの IP を処理できる製品が多い。それに対し、固体半導体を利用したセンサーの場合、画像読み取りを必要としないため瞬時に画像が表示されるという長所を持つ。しかしながら現行ではセンサーの厚さが最小の製品でも 4 mm あり、フィルムのように曲げることができないため、深く入れ込むと角が粘膜にあたるという欠点を持つ。固体半導体方式は、口内法専用の他に、パノラマ装置ではフィルム面スリットに棒状の CCD を装着するタイプや、CCD が一体化したパノラマ装置がある。そのため手持ちのパノラマ装置を手軽にデジタル化しようとするならば IP 方式が低コストですむ。空間分解能は CCD の方が高いが、IP を使っても診断するうえで差を感じることはない。

Table 1. Comparison with digital and conventional X-ray system

	デジタル	銀塩フィルム
フィルム代	0	40円
現像処理・人件費	0	45円
センサーカバー	10円	0
1枚のコスト	10円	85円
保険収入	550円	480円
実収入	540円	395円

2. デジタル化によるコスト削減

銀塩フィルムとデジタルシステムでは、一枚撮影あたりの経費はどのようになっているのだろうか。Table 1 にそれぞれのコストを示す。銀塩フィルムでは、現像に伴う費用を 45 円とすれば合計 85 円のコストに対し、デジタルでは画像をプリントしないと仮定すると 10 円しかかからない。それぞれの保険収入は、銀塩フィルムでは 480 円、フィルム代が算定できないがデジタル加算点数のあるデジタル撮影では 550 円となり、コストを引いた実収入ではそれぞれ 395 円、540 円と 30% ぐらいの差がある。しかしながら個人的な意見ではあるが、デジタル化のメリットはそれ以上に大きいと思われる。大学病院できちんと定期的な管理のもとに現像された銀塩フィルムと、患者さんが持参する個人診療所で現像された銀塩フィルムでは、画質に大きな差があることを経験する。厳格に管理されなければならない現像処理が必要なくなることは、画質の向上という点で、デジタル化のメリットはコストの点以上に大きいと思われる。

3. デジタル X 線画像のフォーマット

Windows パソコンでよく使われる画像フォーマットとして、BMP, JPEG, TIFF, GIF があげられるが、歯科用デジタル撮影システムでも、これら汎用フォーマットが使われる。これらの画像フォーマットで保存された画像は、一般の Windows や Mac のパソコンで表示できる利点があり、各種研究会や学会で Power Point などによるプレゼンテーションを行う際、都合よい。また E-mail に添付させ

ることにより、専門の先生とディスカッションできるというメリットもある。画像を劣化させないためには、可逆的圧縮ファイルである TIFF が有利である。しかしながら医用画像に特化した画像フォーマットもあり、DICOM (ダイコム) と称される。このフォーマットは、撮影年月や CT/MRI などのモダリティー、1 ピクセル (画素) あたりのサイズなど、画像データのほかに様々なデータを「ヘッダー」と呼ばれる領域に持っている。DICOM は国際的な規格であるが、本邦では1999年に厚生省がこれを正式な規格として認めて以来、急速に普及した。現在 CT や MRI、核医学画像、超音波画像などは全て DICOM ファイルとして出力でき、画像データを大量に保存する DICOM サーバや、画像をフィルムに焼き付ける DICOM プリンターなど多くの周辺機器が DICOM 対応となっている。歯科用デジタル撮影システムも、現在では DICOM 対応になっている機器が多い。この画像フォーマットのおかげで歯槽頂から下歯槽管までマウスでドラッグすると、リアルタイムで距離が表示される。一般のパソコンでも DICOM ファイルを取り込んで、各種画像処理や計測するフリーソフトがある。その一例として Mac 上で使える OsiriX (オシリクス, オサイリクス) というフリーソフトがあるが、使いやすさとスピード、処理可能なデータ量の点で特に優れている。この OsiriX については、本文の最後にあらためて紹介する。

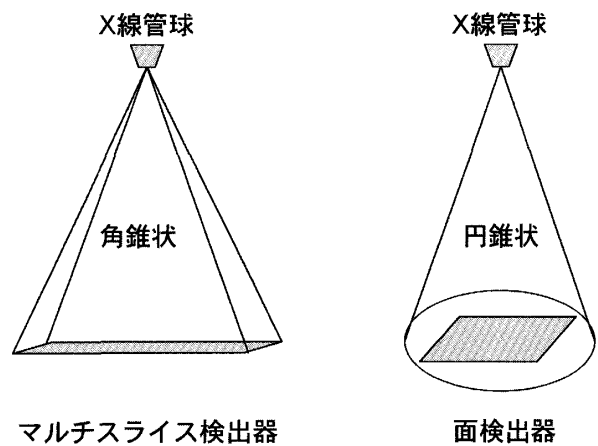
4. 歯科用コーンビーム CT とは

歯科疾患の多くは、歯・顎骨などの硬組織であり、1970年代に開発された CT¹⁾ は、歯科医療においても極めて有効な診断技術として利用が広まった。さらに造影剤を併用することにより、皮下の炎症や腫瘍、リンパ節転移の鑑別、唾液腺疾患など、現在 CT は硬組織のみならず軟組織疾患にも有用な診断法となっている。しかしながら価格や管球交換に代表される高額な維持費やスペースの関係から個人の歯科診療所が導入するには至らなかった。1997年に日本大

学の歯科放射線科医、新井嘉則博士がコーンビーム CT の原理を応用した「歯科用コーンビーム CT 装置」を開発し²⁾2000年に製品化した。この装置の発売は、1958年に発売されたパノラマ撮影装置に次ぐ大きな出来事であった。

しかし、コーンビーム CT の研究は30年以上前から行われており、1970年代の後半に MayoClinic の Ritman らがコーンビーム CT の先がけの研究を発表している。コーンビーム CT は、コーンビームのコーン角を考慮した画像再構成を行う必要がある。この画像再構成法は、フェルドkamp法と呼ばれるが、従来の画像再構成に比べ数倍の計算量が必要とされ、当時は、コンピューターの処理能力の関係からコーンビーム CT の実用化はできなかった。この項では歯科用コーンビーム CT の特徴について述べたい。

コーンビームとはなんだろうか。従来、CT から発生する X 線ビームは、X 線検出器方向



マルチスライス検出器

面検出器

Fig. 2. Two types of X-ray beam

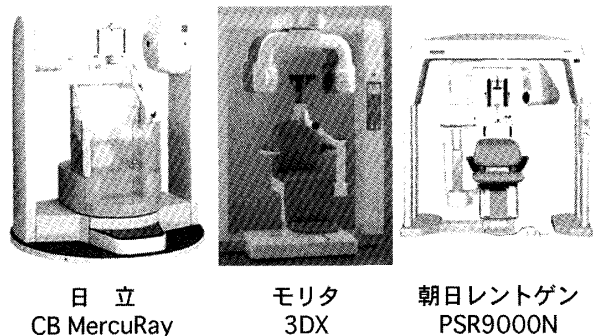


Fig. 3. Over views of cone beam X-ray CT
From : Home Pages of each maker

に向かって扇状に照射されていた。その後、スキャンの高速化と体軸方向（足から頭方向）空間分解の向上を図るため検出器は1列から多列化に移した。現在、最大64列までのものが商品化され、マルチスライス CT と呼ばれるようになった。マルチスライス CT の X 線ビームは円錐（コーンビーム）状、あるいは上下的に照射野を絞った角錐状となっている（Fig. 2）。これに対し、歯科用コーンビーム CT は、512列を越える面検出器を用い、さらに X 線束は円錐状を呈しているため、一般にはこれをコーンビーム CT と称し、前者をマルチスライス CT と区別している。面検出器としては、X 線イメージインテンシファイア（I・I）と CCD を組み合わせた検出器、あるいは近年開発が進んできたフラットパネル検出器とがある。Fig. 3 に日本のメーカーが製造・発売している機器を示した。コーンビーム CT は、従来の CT と比較し価格が安く（2,000～3,000万円程度）、パノラマ装置と同程度の設置スペースでよいことから、個人の診療所でも導入されつつある。この方式の特に優れている点は、従来のマルチスライス CT と比べ空間分解能が約0.1mmと非常に高く、軸方向に対しても同等の分解能を有することである。しかも被曝線量は、マルチスライス CT の 1/10以下³⁾でパノラマ撮影の約1.8倍となっている。欠点として、メーカーのカatalogには記載されていないが、(1)濃度分解能（寛容度）が悪いこと、(2)CT 値が測定できないため化骨の変化など定量的な分析ができない、(3)従来の CT と同様メタルアーティファクト（金属による障害陰影）がさけられないこと、などがあげられる。特に濃度分解能の低下は、コントラストの低下につながっており、軟組織に生ずる嚢胞や腫瘍、唾液腺疾患など、軟組織病変の診断には使えない。これは、X 線ビームが被験者の広い範囲を通過するため、被験者体内で発生する散乱線が増大することより生じている。この散乱線は、広い面積を持つ検出器に入りコントラストの低下を引き起こす。これらの特徴から、コーンビーム CT は、歯や骨を対象

とする硬組織疾患の診断に適した撮影装置であり、顎骨に発生した嚢胞や埋伏歯、顎関節症の診断、さらに歯科用インプラントの術前・術後検査に使われている⁴⁾。

5. DICOM ビューワー

歯科用コーンビーム CT あるいはマルチスライス CT を利用して、紹介患者の CT 撮影・読影を引き受ける CT 画像センターが全国的に増えてきた。筆者が所属する歯科医療センターでも、外からの依頼による CT 撮影を受け付けている。撮影装置は、マルチスライス CT を使っているが、患者の 2/3 は歯科インプラントのための撮影で、残りは嚢胞や埋伏歯など保険適応疾患の患者である。昨年までは大きなサイズのフィルムに画像を焼き付けて紹介先に郵送していたが、今年になってから希望により CT データを CD-R に入れるサービスも行っている。また癌の画像診断として脚光を浴びている PET センターなどでも、紹介医に PET/CT データを CD-R で渡すようになってきた。近い将来、医療機関同士の画像交換が日常のように行われ、自分の診察室で画像を自由に表示し解析するようになるだろう。前述のように医療用画像は DICOM ファイルとして出力されているので、自分の診察室で画像を見るためには DICOM ファイルを読み込んで画像表示するソフトが必要である。このようなソフトは DICOM ビューワーと呼ばれ、大変高価（200万円以上）なソフトであったが、最近では需要が多くなったせいか価格が下がってきており、フリーソフトとして自分の汎用 PC にインストールして使えるソフトも出現している。このフリーソフトのうち国内の先生がよく使っているものを下記に記す。

Virtual Place Liberty (Windows 用) : 国内の AZE 社製

Exavision Lite (Windows 用) : 国内の ZIO (ザイオと発音) 社製

Apollo View Lite (Windows 用) : 商用ソフト Apollo View の機能限定版

OsiriX (Mac 用) : 海外で作られたソフトであるが、最新版はメニューが日本語にローカライズされている。

これらのソフトのダウンロード先は、Web の検索エンジンで容易にわかる。英語サイトであるが、フリーの医療画像用ソフトを紹介している強力なサイトに idoimage.com がある。評判のよいソフトのランキングや最新のバージョンアップ情報が掲載されている。現在 (2006年6月) のランキング1位は [image magic](http://www.image-magic.com), 2位は OsiriX となっているが、[image magic](http://www.image-magic.com) は多様な画像フォーマットの読み込み・書き出しソフトであり、ビューワーとしての機能は低い。2位の OsiriX は Mac 用であるが Windows 用フリーソフトを含めても最も高機能の使いやすい DICOM ビューワーと思われる。特にインテルのデュアル CPU を搭載した最新の Mac 上で動かすとその処理スピードに驚かされる。一方、以下のような歯科用インプラントに特化したソフトもある。これらは全て Windows 用である。

V-Implant (有償)

Simplant-Pro (有償, 横河マテイヤライズ社製)

IO DR (無償, IO DR 社製)

これらのソフトを使って画像データを処理する際、ぜひ知っておかなければならない用語がある。1つは多断面再構築画像という用語である。これは Multi Planar Reconstruction 画像のことで、頭文字をとり MPR 画像と称される。CT で得られた多数の断面像をコンピュータ上で重ね合わせ、直接撮影しなかった冠状断面や矢状断面、任意の断面を新たに構築する方法である。従来この断面は平面的であったが、パノラマ写真のように歯列や顎骨などの曲面に合わせた断面を作るソフトが開発され Curved MPR (曲面 MPR) と称し、口腔領域の MPR ではよく使われる。さらに MPR の1つに分類されるが、歯列と直交する断面を作る方法もある。「デンタル CT」とか「歯列の Cross Section」などと称される。本来、「デンタル CT」

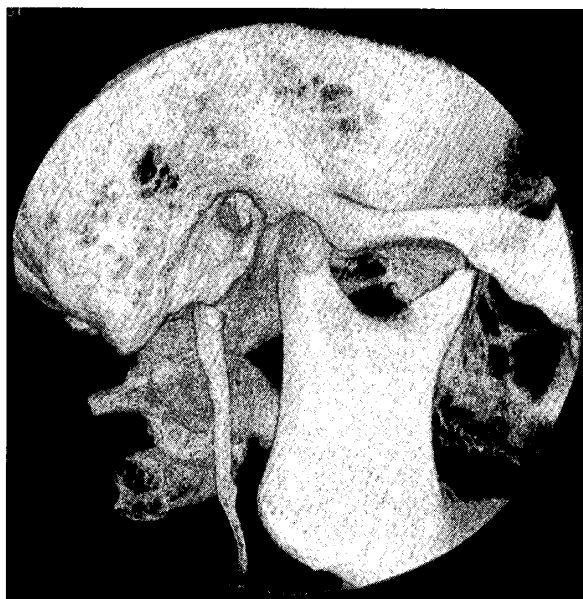


Fig. 4. Surface rendering of temporomandibular joint

とは歯列の Cross Section 画像を作成するソフトの商品名であったが、通称デンタル CT と言えば歯列の Cross Section 画像の意味で使うことが多い。CT から得られた数百枚の断層データからリアルな画像を作り出すことをレンダリングと称する。これには、骨表面だけとかある一定の濃度値 (CT 値) だけを抽出して三次元画像を作り出すサーフェスレンダリング (Fig. 4) と、人体の表面だけでなく歯とか軟組織などの深部画像データも含めボリュームデータとして反映させ三次元画像を作り出すボリュームレンダリングとがある。以前はこれらの画像処理に数分かかっていたが、パソコンの機能向上によりフリーソフトでも数秒で終了するようになった。

6. OsiriX による簡単な画像処理

最後に、DICOM ビューワーの代表的なフリーソフトである OsiriX とコーンビーム CT から得られた DICOM データを使って、曲面 MPR と歯列に直交する cross section 画像を得る方法を簡単に述べたい。大まかな使用方法については、

http://ja.wikibooks.org/wiki/OsiriX_オンライン解説文書

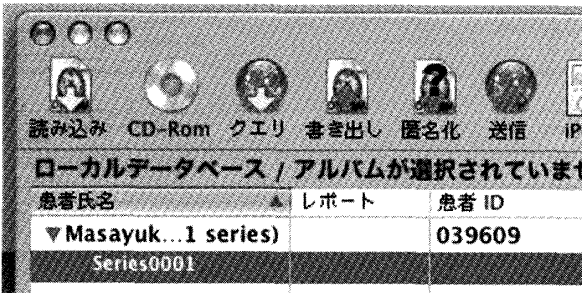

Fig. 5. Screenshots of OsiriX
Importing DICOM images into OsiriX and
opening multiple series

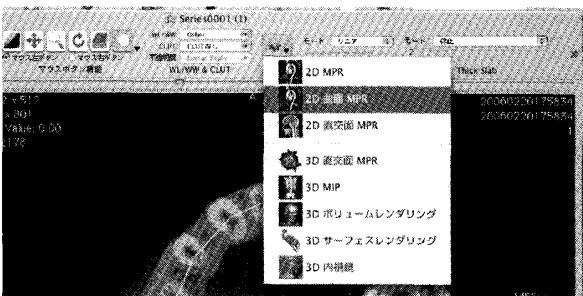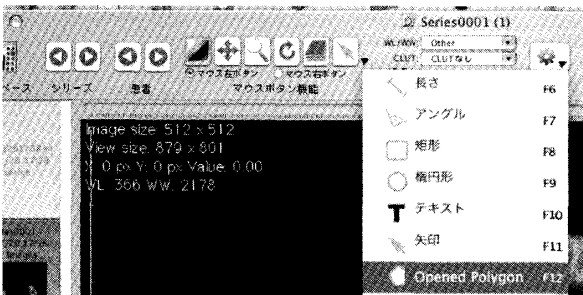


Fig. 6. Select the Open Polygon (F12) ROI tool
from the ROI menu bar (upper).
Select the 2-D Curved MPR option from
the 2-D-3-D menu (lower).

に掲載されている。DICOM データを持ってない先生は、OsiriX の HP からサンプルの DICOM データをダウンロードできる。

OsiriX を立ち上げた後、左上の「読み込み」ツールをクリック (Fig. 5 上) → DICOM ファイルを全て選択して「開く」→患者氏名のカラ

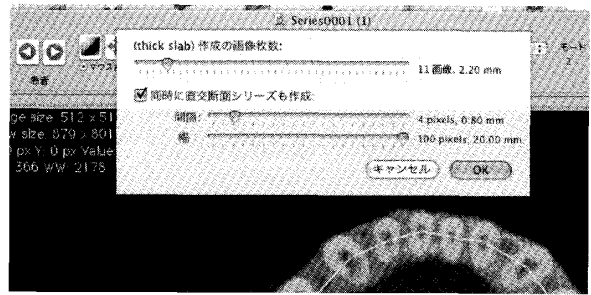


Fig. 7. A box will appear asking you if you want to produce a thick slab and at what thickness, you can also choose to produce a cross sectional series at this time. Select the options you want and press the OK button.

ムにある△をクリックして Series0001 を選択 (Fig. 5 下) → スクロールバーで下顎骨の水平断が見えるファイルをクリックして画像を選択 → Series0001 の画像パネルが出現する。画像ファイルは上段にあるスクロールバーで連続的に表示できる。ここで適宜画像濃度を調節する。画像パネルにマウスのポインターを置き、左右にドラッグするとウインド幅 (表示する濃度の範囲のことで、コントラストに相当する)、上下にドラッグするとウインド値 (明暗) が調整できる。「ROI ツールアイコン」の小さな矢印ボタンを押して「Opened Polygon」を選択 (Fig. 6 上) → 歯槽骨の中央を連続的にクリックして曲面 MPR のスライス部位を指定する → 「アクションボタン (歯車アイコン)」を押して「2D 曲面 MPR」を選択 (Fig. 6 下) → 「thick slab (パノラマ表示)」の枚数をスライダーを調節して 9 枚ぐらいにする (Fig. 7)。「同時に直交断面シリーズも作成」にチェックをいれ、「幅」はスライダーで最大にする → 「OK」をクリック。ここで「水平断パネル」「直交断パネル」(Fig. 8)「曲面断パネル」(Fig. 9) が現れる。それぞれのパネル上部にあるスライダーで画像のコマ送りが可能。

紙面の関係でサーフェスレンダリング・ボリュームレンダリングは省略するが「アクションボタン」をクリックしてやりたいことを選択すれば良い。




Fig. 8. A trans axial image panel (left) and a cross sectional cut image panel (right)

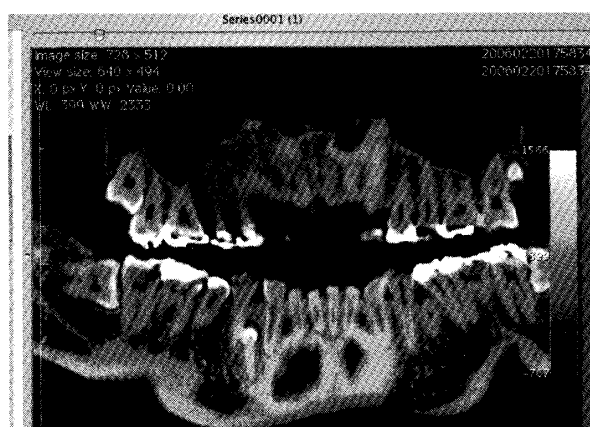


Fig. 9. Curved MPR

7. おわりに

かつて患者さんに病状を説明するには、シャーカステン上に小さなデンタル写真や総覧的なパノラマ写真を載せて説明していた。しかし今日では、画像のデジタル化によってチアースイドのディスプレイ上で大きく表示したり、様々な画像処理してわかりやすく説明することが可能になっている。一方、二次元画像のみが対象となっていた歯科領域の画像検査は、今や歯科用コーンビームCTの出現で、より正確な診断が可能となるなど、歯科領域の画像診断法は大きく変貌しようとしている。今後、治療を受ける患者側の知識や放射線被曝に関連する知識もさらに多くなることが予想され、学生時代に学ばなかったことを患者さんの方が知っていることもある。歯科用インプラントとかPET

診断とかその最たるものであろう。大学にいると専門分野についてはその先端に触れられるが、一旦大学を離れるとなかなか時代の流れをうかがい知ることは難しい。大学主催の一般開業医向けのセミナーや、本雑誌のようなレクチャーを通じて新しい知識を広めて行くのは、大学人の重要な使命と思われるが、卒業して大学から離れる先生がたにも学会や講習会、書籍などを通して歯科の新しい知識に触れていただきたい。

謝 辞

本レクチャーで用いた歯科用コーンビームCTのDICOMデータは、守口歯科クリニック(盛岡)で撮影されたデータを使用しました。稿を終えるにあたり、データの提供ならびにご助言・ご協力を賜りました守口憲三先生と刈城敏隆先生に厚くお礼申し上げます。

文 献

- 1) Hounsfield G : Computerized transverse axial scanning (Tomography) Part 1 Description of system. Brit J Radiol, 46, 1016-1022, 1973
- 2) Arai Y., Tammissalo E., Iwai K., et al. : Development of compact computed tomographic apparatus for dental : Dentomaxillofac. Radiol., 28, 245-248, 1999
- 3) 岩井一男, 新井嘉則, 橋本光二, 他 : 小照射野コーンビームCTにおける実効線量, 歯科放射線, 40(4), 251-259, 2000
- 4) 岩井一男 : 歯科用CTの臨床的可能性を求めて, 日本歯科医師会雑誌, 58(12), 1223-1230, 2006