口底部に転移した肺癌の１例

松本　直子，大橋　祐生，宮形　　養，飯島　　伸，星　　秀樹，杉山　芳樹
岩手医科大学歯学部口腔外科学講座歯科口腔外科学分野
（主任：杉山　芳樹　教授）

（受付：2010年８月３日）
（受理：2010年９月15日）

Abstract : Metastatic tumors of the oral region account for about 1-2% of all malignant neoplasms of the oral cavity, and have been reported to be often located in the jaw bone and gingiva, and rarely in the floor of the mouth.

Recently, we encountered an 80-year-old man with suspected metastatic lung cancer of the mouth floor. He visited our department with a chief complaint of a painless swelling on the right side involving the floor of the mouth on December 21,2007. The initial examination revealed a 15 × 10-mm indurated mass on the right side of the mouth floor, and plain chest X-ray showed a shadow with irregular margins in the right lung lower lobe. PET-CT showed FDG uptake on the right side of the mouth floor with an SUV of 5.5 and in the right lung lower lobe with an SUV of 6.4. Biopsy of the lesions in the oral cavity and lung led to a diagnosis of adenocarcinoma. The histological features of the oral cavity lesion differed from those of primary adenocarcinoma of the oral cavity, and resembled those of the lung lesion. With a diagnosis of metastatic lung adenocarcinoma of the oral cavity, the patient received chemotherapy at the Department of Respiratory Medicine. However, the primary lesion enlarged, cerebral hemorrhage occurred during treatment, and he died of a deteriorated general condition in May 2008.

Key Words : Metastatic tumors, adenocarcinoma, oral floor

A case of lung carcinoma metastasizing to the oral floor

Naoko MATSUMOTO, Yu OHHASHI, Yoh MIYAGATA, Shin IIJIMA, Hideki HOSHI, Yoshiki SUGIYAMA
Division of Oral Surgery, Department of Oral and Maxillofacial Surgery, School of Dentistry, Iwate Medical University
(Chief : Prof. Yoshiki SUGIYAMA)
1-3-27, Chuo-dori, Morioka, Iwate, 020-8505, JAPAN

緒　　言

口腔領域への他臓器からの転移性腫瘍は稀であり，口腔悪性腫瘍の約1～2%とされている[1]．そのうち肺癌の占める割合は約25%と報告されているが[2]，口腔領域への転移性腫瘍の転移部位としては顎骨や歯肉が多く，その他の部位への転移の報告は少ない．

今回われわれは肺から口底に転移した1例を経験したので若干の考察を加えて報告する．

症　　例

患者：80歳，男性
初診：2007年12月21日
主訴：右側口底部の腫瘤
既往歴：2006年より脳梗塞にて内服加療中
家族歴：特記事項なし
現病歴：5年程前から右側口底部の腫瘤を自覚するも無症状のため放置していた．2007年12月に義歯調整にて通院中の近歯科医院で同部の腫瘤を指摘され，大学病院での精査を勧められたため，同年12月21日岩手医科大学附属病院歯科医療センター口腔外科を受診した．
現症：
全身所見：身長158cm，体重68kgで，栄養状態は良好であった．
口腔外所見：顔貌は左右対称で顔色は良好であった．右側上頸部に10mm大の非可動性リンパ節を1個触知した．
口腔内所見：右側口底部に15 × 10mm大の周囲に硬結を伴った腫瘤を認めた（図1）．表面は肉芽様，境界不明瞭で自発痛，圧痛は認められなかった．
頭頸部CT画像所見：初診時に撮影した造影CTにおいて右側口底部前方に軽度に造影される領域を認めた（図2右）．また，右側頸部リンパ節ではLevel Ⅱ領域に20 × 13mmの転移を疑う腫大リンパ節を認めた（図2左）．

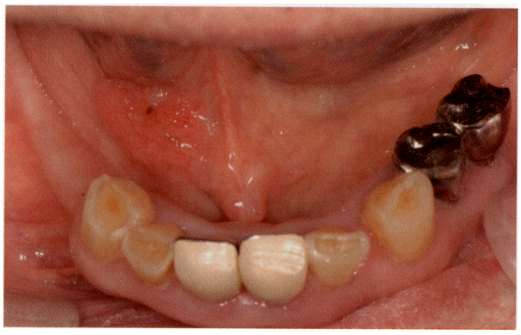

図1　初診時口腔内写真
右側口底部に15 × 10mm大の辺縁不整で周囲に硬結を伴う腫瘤を認めた．

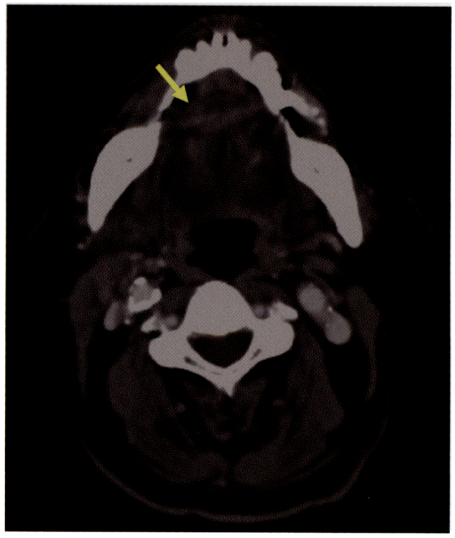

図2　初診時頭頸部造影CT画像
右：右側口底部前方に軽度に造影される領域を認めた(矢印)．
左：右側上内深頸領域に転移を疑う腫大リンパ節を認めた(矢印)．

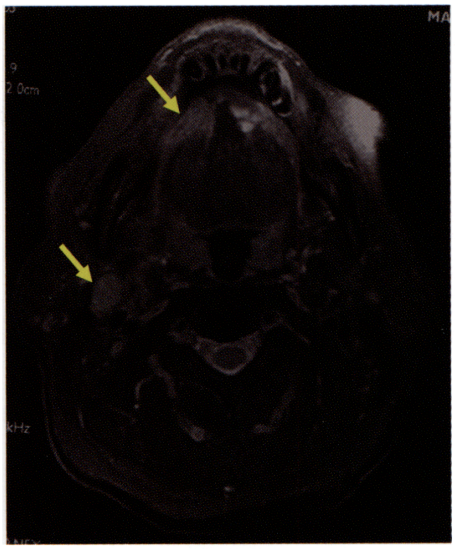

図 3　治療前頭頸部 MR 画像
T2 強調画像で右側口底部にガドリニウムで造影される高信号領域(矢印)
右側頸部に転移リンパ節を認めた(矢印).

MR 画像所見：T2 強調画像で右側口底部に長径約 20mm のガドリニウムで造影される高信号領域，右側頸部に境界不明瞭な転移を疑うリンパ節を認めた（図 3).

胸部画像所見：初診時に撮影した胸部単純 X 線写真では右肺下葉の肺門部よりに辺縁不整の陰影を認めた（図 4 左). 胸部 CT では S6 領域に胸膜に広基性に接する 36 × 22mm 大の腫瘤を認めた（図 4 右). 右側肺門リンパ節，気管支分岐部リンパ節にも転移を疑うリンパ節を多数認めた.

FDG-PET 画像所見：右側口底部に SUV 値 5.5，右側 Level Ⅱリンパ節に SUV 値 9.5，右側肺下葉 S6 領域に SUV 値 6.4，右側肺門リンパ節に SUV 値 6.6 の高集積を認めた（図 5).

臨床診断：原発性肺癌の口底部転移

2008 年 1 月 25 日に口底腫瘍生検を行い，2008 年 2 月 4 日に当院呼吸器内科にて CT ガイド下肺腫瘍生検を施行した.

病理組織学的所見：

口底部腫瘍の病理組織所見：不規則な腺腔形成を示す癌細胞の浸潤，増殖を認めた．また，一部では腺細胞の扁平上皮化生像が混在してみられた（図 6).

肺腫瘍の病理組織所見：HE 染色では腺腔形成を示す癌細胞の浸潤を認めた（図 7 左). 免疫組織化学的には CK7(+)，CK20(-)（図 7 中，右)，サーファクタントプロテイン A(-)であった.

病理組織学的診断：肺原発腺癌の口底部転移

処置および経過：確定診断後，2008 年 3 月 5 日より呼吸器内科にて，入院下に CBDCA 400mg，PTX 330m による化学療法を 2 クール

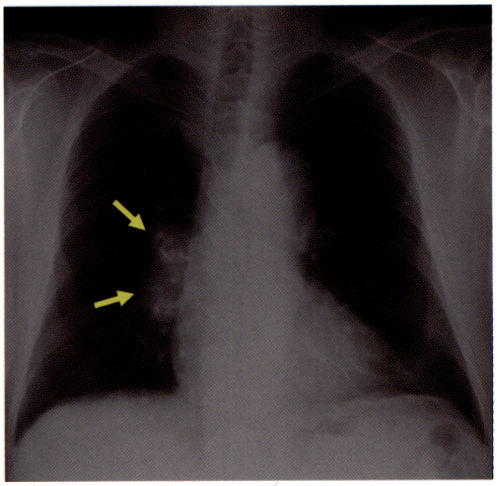

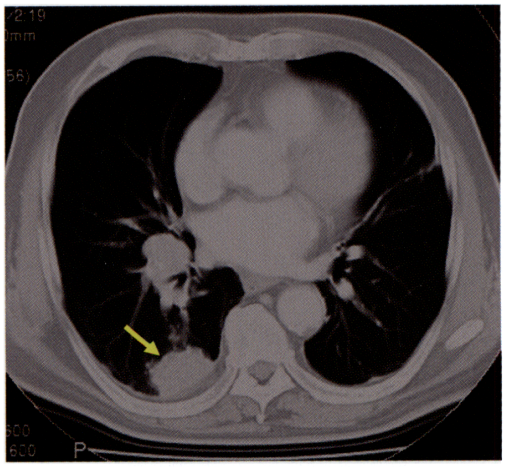

図 4　治療前胸部写真
左：初診時胸部単純 X 線写真
右側肺下葉に辺縁不整の陰影を認めた(矢印).
右：胸部ＣＴ画像
S6 領域に胸膜に広基性に接する腫瘤を認めた(矢印).

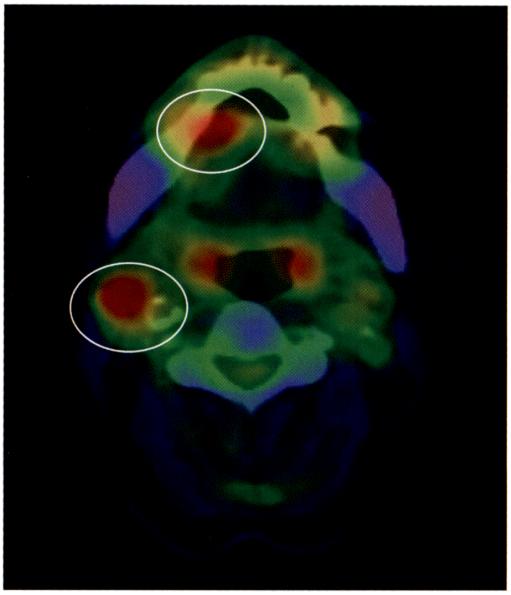

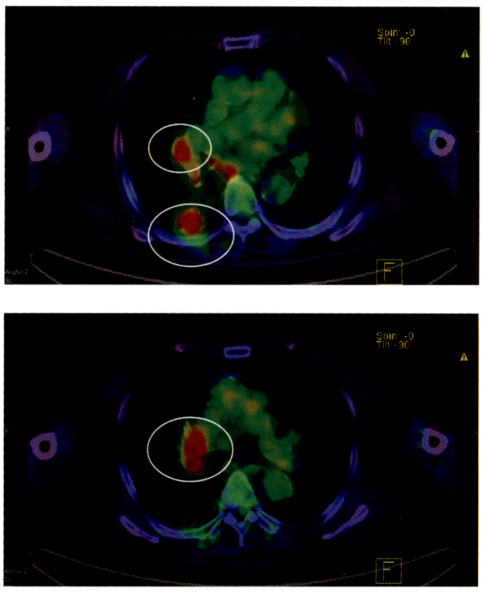

図5　FDG-PET 画像
左：頭頸部
右側口底部，右頸部リンパ節に集積を認めた．
右：胸部
右側気管支リンパ節(下段)と右側肺下葉，右側肺門リンパ節(上段)に集積を認めた．

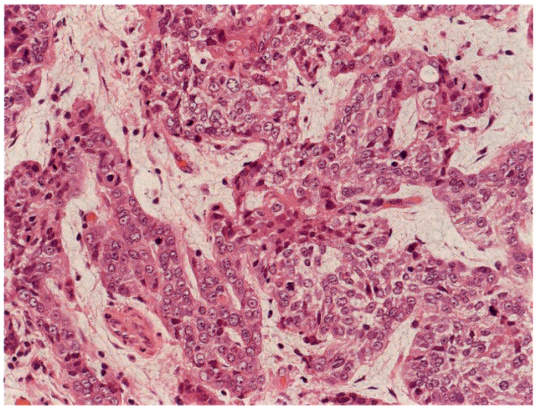

図6　口底腫瘍生検時の病理組織像(H-E 染色，× 200)
不規則な腺腔形成を示す癌細胞の浸潤増殖を認め，一部では扁平上皮癌を思わせる組織像も混在している．

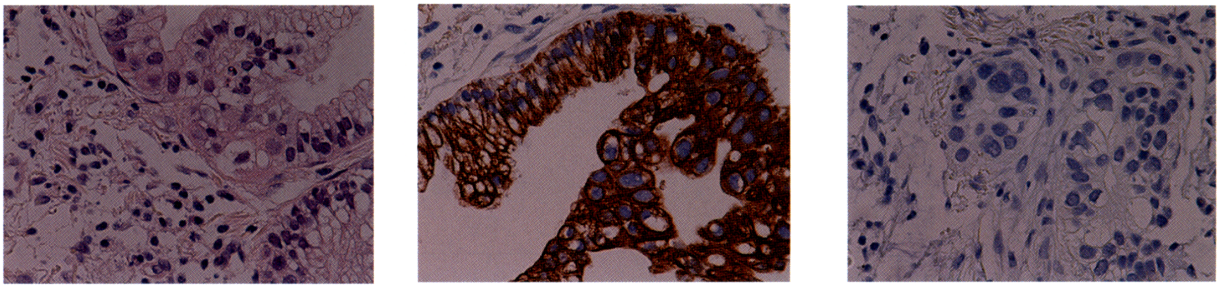

図7　肺腫瘍生検時の病理組織像(× 400)
左　H-E 染色　腺腔形成を示す癌細胞の浸潤増殖を認めた．
中，右　免疫組織化学染色(CK)　CK7 は陽性，CK20 は陰性．

施行するも原発巣は増大を認めた．また治療中に脳出血を発症し，全身状態の悪化のため2008年5月に死の転帰をとった．治療中，口腔転移巣に若干の増大は認めたが，疼痛はなく経口摂取は良好であった．

考　　察

口腔領域における他臓器からの転移性の悪性腫瘍は全悪性腫瘍の1～2%といわれている[1]．原発臓器としては本邦では肺，子宮，腎の順で多いと報告されている[2]．また，転移性の悪性腫瘍における口腔領域への転移部位としては顎骨，歯肉に多いとされ[6]，本症例のように口底部に転移する例はきわめて稀である．本邦において1953年から2007年までに報告された肺癌の口腔内転移は，われわれが渉猟し得た範囲では自験例を含めて83例であった[8-16]．これらを転移部位別にみると下顎48例，上顎26例，舌6例，頬粘膜1例，下唇1例，口底1例で，口底に転移した例は自験例のみであった（表1）．肺からの転移癌を組織別にみると腺癌が最も多く31.3%であった（表2）．原発性肺癌を組織別頻度でみると，腺癌は扁平上皮癌に次ぐ高い発生率であり，また扁平上皮癌より転移率が高い傾向があるとされている[7]．また，原発性肺癌の組織型のうちとくに腺癌では，非常に緩徐な増殖を示すとされ，10年以上の臨床経過を持つ症例も報告されている[17]．本症例でも患者は約5年前より右側口底部の腫瘤を自覚しており，比較的緩徐な進行であったことが考えられた．一方，口腔領域原発悪性腫瘍の約90%が口腔粘膜由来の扁平上皮癌であるため[18]，病理診断にて扁平上皮癌以外の診断が得られた場合や潰瘍形成を伴わず表層粘膜が正常である腫瘍の場合は，転移性腫瘍の可能性も考えGaシンチやPETなどの全身精査が必要となる場合がある．

遠隔臓器からの転移性腫瘍は，原発巣の組織像と比して，転移先の組織環境によりその分化度が低下したり，浸潤様式が変化し，組織像が異なることがあるため[12]，その診断には苦慮する．口腔転移性腫瘍はZegarelliら[6]の診断基準によると1．臨床的および組織学的に原発巣が証明されていること，2．組織学的に原発巣と転移巣が類似していること，3．転移巣部に過去に腫瘍が存在しなかったこと，4．原発巣や他の転移巣からの直接的な浸潤がないことがあげられている．本症例では肺腫瘍生検時の免疫組織標本ではサーファクタントプロテインAは陰性であったが，口腔内病変の試験切除で肺腫瘍と同様に腺癌の診断を得た．その組織像は腺癌細胞の中に扁平上皮化生を認め，口腔内には稀な所見であり，肺原発腫瘍と考えられた．このように，本症例はZegarelliら[6]の基準1～4すべてにおいて合致していたため，比較的容易に肺腺癌の転移性腫瘍と診断することができ治療を開始した．

口腔内に転移をきたした悪性腫瘍は全身に転移していることが多く，一般的に予後が不良と

部位		症例数	計	%
上顎	顎骨	4		
	歯肉	14	26	31.3
	不明	8		
下顎	顎骨	18		
	歯肉	16	48	57.8
	不明	14		
舌		6		7.2
頬粘膜		1		1.2
下唇		1		1.2
口底		1	（本症例）	1.2
計		83		100

表1　本邦における肺癌の口腔内転移部位（文献8-16をもとに作成）

病理組織型	症例数	%
腺癌	26	31.3
大細胞癌	15	18.1
扁平上皮癌	13	15.7
小細胞癌	5	6.0
未分化癌	11	13.3
不明	13	15.7
	83	100

表2　本邦における肺癌の口腔内転移の病理組織型（文献8-16をもとに作成）

されている．したがってその治療に際しては，腫瘍はもとより，治療にともなう口腔機能障害や他の転移巣の状態，予測される生存期間など総合的に評価して治療法を選択すべきである．自験例では化学療法施行後も原発巣の制御は不良であったが，口腔転移巣の増大は比較的緩徐であったため放射線治療や手術療法は施行しなかった．その結果，全身状態が悪化するまで咀嚼，会話など口腔機能は良好であった．

引用文献

1) 赤坂庸子，神部芳則，野口忠秀，伊藤弘人，松本浩一，沼尾明弘：口腔転移癌に関する臨床的検討，日口外誌，47：559-562，2001.
2) 小泉浩一，林堂安貴，吉岡幸男，原　潤一，岡本哲治：上顎歯肉に転移した大腸癌の1例，日口外誌，50：396-399，2004.
3) Meyer, I., Shlar, G.: Malignant tumors metastatic to mouth and jaws. Oral Surg. Oral Med. Oral Pathol. 20：350-362, 1965.
4) Clausen, F., Poulsen, H.,: Metastatic carcinoma to the jaws. Acta Path Microbiol. Scand. 57: 361-74, 1963.
5) Appenzeller, J., Weitzner, S., Long, G. W.: Hepatocellular carcinoma metastatic to the mandible. report of cases and review of literature. Oral Surg. 29: 668-71, 1971.
6) Zegarelli, D. J., Tsukada, Y., Pickren, J. W.,Greene, G. W.: Metastatic tumor to the tongue. Oral Surg. Oral Med. Oral Pathol. 35: 202-211, 1973.
7) 吉村克俊，山下延男：全国集計からみた肺癌の組織型臨床統計．日本TNM分類肺癌委員会報告，肺癌，22；1-17，1982.
8) 武川寛樹，中津留誠，小野可苗，椎葉正史，宮川昌久，横江秀隆，鵜澤一弘，丹沢秀樹：腫瘍減量手術を行った肺癌口腔転移の2症例，千葉医学，79：139-144，2003.
9) 片岡　聡，柴田昌美，土井理恵子，音田　貢，須藤昌紀，領家和男：口腔転移性悪性腫瘍17例の臨床的検討，日口外誌，49：566-569，2003.
10) 満岡宏治，真野隆充，岡藤正樹，吉村達雄，堀永大樹，福田てる代，上山吉哉：口腔領域への転移性腫瘍の臨床的検討，山口医学，55：61-65，2006.
11) 尾崎登喜雄，領家和男，浜田　驍：口腔転移癌（腺癌）の2例並びに文献的考察，口科誌，27：173-185，1978.
12) 浜川裕之，宝田　学，谷岡博昭：転移性口腔腫瘍の2例―病理学的検討―，日口外誌，39:823-828，1993.
13) 西川由希子，住田知樹，村瀬隆一，石川詔子，中城公一，浜川裕之：急速に増大する口腔内腫瘤を契機として発見された腎細胞癌全身転移の1例，日口外誌，23：37-42，2010.
14) 牧野修治郎，小村　健，北田秀昭：下顎に転移した腫瘍7例の検討，日口外誌，43：465-472，1997.
15) 金川昭啓，亀井敏明：肺癌の歯肉転移の1例，日口外誌，36：154-156，1990.
16) 半田公彦，河野正巳，新垣　晋，中島民雄，森雅美：下顎骨へ転移した膵癌の1例―本邦における口腔領域転移腫瘍の文献的考察―　日口外誌，36：636-643，1990.
17) 松山まどか，佐々木春夫，佐野暢哉，清蔭恵美，宇山　正，門田康正：手術までに14年の臨床経過を有する肺腺癌の1例，肺癌，37：105-109，1997
18) 下野正基，高田　隆：新口腔病理学　編集：第1版，医歯薬出版，東京，189ページ2008.