研　　究

多形腺腫における腫瘍性筋上皮細胞マーカーとしてのWT1の有用性に関する検討

羽田　朋弘，三上　俊成*
岩手医科大学歯学部口腔外科学講座顎口腔外科学分野
（主任：水城　春美　教授）
*岩手医科大学歯学部口腔病因病態制御学講座口腔病理学分野
（主任：武田　泰典　教授）
（受付：2010年12月13日）
（受理：2010年12月27日）

多形腺腫は唾液腺おいて最も高頻度に発生する良性の上皮性腫瘍である．導管上皮由来の細胞と，筋上皮細胞由来の細胞が二相性に増殖していることが病理学的特徴である．*WT1* 遺伝子は小児腎腫瘍であるWilms腫瘍の原因遺伝子として単離されたが，現在ではさまざまな腫瘍において *WT1* 遺伝子および蛋白の発現が確認されている．しかし，多形腺腫での発現はいまだ明かでない．本研究では多形腺腫におけるWT1蛋白の発現を免疫組織化学的に検索し，腫瘍マーカーとしての有用性を検討した．また，併せてRT-PCRおよび *in situ* hybridizationにて *WT1* mRNAの発現を検索した．免疫組織化学的検索には多形腺腫のホルマリン固定パラフィン包埋組織30例を用い，対象組織として正常唾液腺を使用した．また，多形腺腫8例においてRT-PCRを，さらに3例において *in situ* hybridizationを行い，*WT1* mRNAの検索を行った．その結果，多形腺腫30例の全例において増殖した腫瘍性筋上皮細胞にWT1蛋白の発現がみられた．RT-PCRでは8例中7例に *WT1* mRNAの発現がみられ，*in situ* hybridizationでは増殖した筋上皮細胞に *WT1* mRNAの発現がみられた．したがって，多形腺腫の腫瘍性筋上皮細胞にWT1蛋白および *WT1* mRNAが発現しており，本腫瘍の診断にあたって，抗WT1抗体を用いた免疫組織化学が腫瘍性筋上皮細胞マーカーとして有用であることが示唆された．

Study on WT1 as a neoplastic myoepithelial cell marker for pleomorphic adenoma

Tomohiro HADA, Toshinari MIKAMI*
Department of Oral and Maxillofacial Surgery, Division of Maxillofacial Surgery, School of Dentistry, Iwate Medical University
（Chief : Prof. Harumi MIZUKI）
*Department of Pathogenesis and Control of Oral Disease, Division of Oral Pathology, School of Dentistry, Iwate Medical University
（Chief : Prof. Yasunori TAKEDA）
1-3-27, Chuo-dori, Morioka, Iwate, 020-8505, Japan

緒　　言

多形腺腫（pleomorphic adenoma）は唾液腺腫瘍のなかで最も頻度の高い良性腫瘍である．治療は主に外科的切除が行われ，腫瘍が完全に切除された場合には予後が良好であるが，5%前後に再発がみられる[1]．また，多形腺腫の5～10%に多形腺腫由来癌が発生するとされており，切除までの経過が長いほど癌化の頻度が高いと報告されている[2]．

多形腺腫は組織学的には，導管上皮細胞と筋上皮細胞の二相性増殖を呈するのが特徴であり，かつては混合腫瘍とも呼ばれた．特に，筋上皮細胞の性状を有する腫瘍細胞は，正常のそれとは形態的にも組織化学的にも種々の程度に異なることから，腫瘍性筋上皮細胞と呼ばれている．この腫瘍性筋上皮細胞は索状，粘液腫様，あるいは充実性の腫瘍胞巣を作りながら増殖する[3]．また，多形腺腫は一般に周囲組織との境界が明瞭で，線維性被膜を有することが多いが，被膜が菲薄であったり，ときには不明瞭なこともある[4]．そのため，被膜内に腫瘍細胞がびまん性に増殖している場合もある．したがって，被膜の状態や腫瘍細胞の局在が，切除域の決定や予後に大きな影響を及ぼす[5]．

WT1 遺伝子は 11 番染色体短腕（11p13）上に位置し，Wilms 腫瘍の関連遺伝子の一つとして単離された癌抑制遺伝子である[6～8]．その遺伝子産物である WT1 蛋白は胎児期の腎，生殖器，骨髄，平滑筋，骨格筋など様々な器官や組織で発現し，これらの発生と分化に関与していると考えられている[9]．加えて，現在では種々の腫瘍において変異のない野生型の *WT1* 遺伝子が過剰発現していることが明らかになり，癌遺伝子としても働くことが報告されている[10]．さらに，良性か悪性かを問わず，さまざまな腫瘍において WT1 蛋白の発現が認められている[11]．また，悪性黒色腫[12]や悪性中皮腫[13]などの非上皮性悪性腫瘍での発現の報告もあり，なかでも，線維形成性小円形細胞腫瘍では病理診断に抗 WT1 抗体を用いた免疫組織化学が有用とされている[14]．

正常唾液腺組織の筋上皮細胞は，腺房や小導管（介在部導管，線条部導管）の上皮細胞と基底膜の間に存在する扁平，星芒状ないし紡錘形の細胞で，長い細胞突起を有し，腺房や小導管を籠状に取り囲む形態を呈している．また，筋上皮細胞は形態的ならびに組織化学的に上皮細胞と平滑筋細胞の両方の特徴を有している．前述のように，多形腺腫は導管上皮由来の細胞と，筋上皮細胞由来の細胞が二相性に増殖していることが特徴である．これまでに WT1 蛋白が様々な非上皮性の腫瘍で発現していることが報告されていることから[12～14]，多形腺腫の筋上皮細胞由来の細胞（腫瘍性筋上皮細胞）でも WT1 蛋白が発現している可能性が考えられる．しかし，これまでに多形腺腫における *WT1* mRNA の発現の有無については，Nagel ら[15]の報告があるのみである．Nagel ら[15]の報告では，多形腺腫における *WT1* mRNA の発現が示されたが，16 例中 1 例に確認されたのみであった．また，WT1 蛋白に関する検索は行われていない．そこで本研究では，多形腺腫における WT1 蛋白と *WT1* mRNA の発現および局在について調べ，さらに抗 WT1 抗体が多形腺腫の腫瘍性筋上皮細胞マーカーとして診断学的に有用か否かを検討した．

試料および方法

1．免疫組織化学

研究には 2000 年 1 月から 2009 年 12 月までに岩手医科大学附属病院歯科医療センター口腔外科にて外科的に切除，摘出された耳下腺，顎下腺，小唾液腺由来の多形腺腫 30 例のホルマリン固定パラフィン包埋標本を用いた．なお，本研究は岩手医科大学歯学部倫理委員会の承認を得て行った（承認番号：01109 および 01124）．

症例の年齢は 35 歳から 79 歳，性別は男性 8 名，女性 22 名であった．発生部位別では口蓋腺が 18 例，顎下腺が 8 例，耳下腺が 3 例，頬腺が 1 例であった（表 1）．また，口腔扁平上皮癌症例で頸部郭清術の際に摘出された顎下腺 15

表1　本研究に用いた多形腺腫症例

No.	部位	年齢	性別	RT-PCR	ISH
1	顎下腺	59	女性	1	
2	口蓋腺	52	男性	2	
3	口蓋腺	75	女性		
4	顎下腺	74	女性		
5	口蓋腺	75	女性	3	○
6	口蓋腺	77	女性		
7	口蓋腺	39	女性		
8	口蓋腺	60	男性		
9	顎下腺	40	女性		
10	口蓋腺	57	男性		
11	口蓋腺	65	女性		
12	顎下腺	61	女性	4	○
13	口蓋腺	79	女性		
14	口蓋腺	56	男性	5	
15	口蓋腺	57	女性	6	
16	顎下腺	76	女性		
17	口蓋腺	72	女性		
18	耳下腺	30	女性		
19	顎下腺	70	女性		
20	耳下腺	35	男性		
21	頬腺	37	女性	7	○
22	耳下腺	45	女性	8	
23	口蓋腺	47	男性		
24	口蓋腺	73	女性		
25	顎下腺	71	女性		
26	口蓋腺	42	男性		
27	口蓋腺	58	女性		
28	口蓋腺	48	男性		
29	口蓋腺	67	女性		
30	顎下腺	35	女性		

例，ならびに粘液嚢胞とともに切除された小唾液腺16例を対照組織として使用した．この際，炎症性変化や萎縮性変化が可及的に軽微なもののみを選択した．

ホルマリン固定パラフィン包埋標本を厚さ4μmに薄切し，一次抗体に抗WT1マウスモノクローナル抗体（WT1：6F-H2, Dako, Glostrup, Denmark）を使用し，酵素抗体法による免疫組織化学を行った．なお，同組織切片内の血管内皮細胞を陽性コントロールとした[12]．WT1の染色性を比較する対象として，筋上皮細胞マーカーとして使われることのある抗平滑筋アクチンマウスモノクローナル抗体（SMA：1A4, Dako），抗アクチンマウスモノクローナル抗体（HHF35：HHF35, ニチレイ，東京），抗vimentinマウスモノクローナル抗体（vimentin：V9, ニチレイ），抗p63マウスモノクローナル抗体（p63：4A4, Dako）を用いた．二相性増殖における導管上皮細胞由来の細胞を確認するため，多形腺腫10例において抗サイトケラチン7マウスモノクローナル抗体（CK7：OV-TL12/30, Dako）による免疫組織化学も行った．WT1, vimentin, p63およびCK7による免疫組織化学では，最初にpH6.0クエン酸バッファーに浸漬しながらマイクロウェーブによる抗原賦活化処理を行い，その後，各一次抗体を反応させた．WT1, SMA, HHF35, vimentinおよびCK7は室温にて1時間，p63は4℃にて24時間反応させた．一次抗体の反応後，二次抗体としてパーオキシターゼ標識ヤギポリクローナル抗体（Envision Dual Link：Envision＋キット／HRP（AEC），Dako）を45分間反応させ，さらに，DAB（diaminobenzidine）（Envision＋キット／HRP（DAB），Dako）にて発色させ，ヘマトキシリンにて対比染色を行った．染色後，光学顕微鏡下で細胞の形態と染色性について観察した．細胞陽性率の判定は，腫瘍内部の充実性増殖部における形質細胞様，星芒状ないし紡錘形を呈する細胞，ならびに導管構造を取り囲んで増殖する細胞を腫瘍性筋上皮細胞とみなし，それらの部位での染色性を以て行った．判定にあたって，腫瘍細胞増殖巣の一部でも明らかな染色性が示された場合には陽性とし，ほとんど染色性が見られないものを陰性とした．

2．Reverse transcription polymerase chain reaction (RT-PCR)

免疫組織化学に用いた多形腺腫のホルマリン固定パラフィン包埋標本から，腫瘍以外の組織がなるべく含まれていないものを8例（表1，試料番号：1, 2, 5, 12, 14, 15, 21, 22）選択して使用した．また，正常な形態が保たれていると思われた顎下腺8例と，線維性過形成4例のホルマリン固定パラフィン包埋標本も使用した．線維性過形成症例は，多形腺腫症例の標本から完全に取り除くことができなかった線維性結合組織や血管が，多形腺腫において*WT1* mRNAの発現を調べるのに影響を及ぼさない条件を設定するために用いた．

1）total-RNA抽出

免疫組織化学に使用したホルマリン固定パラフィン包埋標本から厚さ10μmの切片を5枚

薄切し，粘膜組織や腫瘍周囲の結合組織を可及的に除去して使用した（図 1a）．RNeasy ® FFPE kit（QIAGEN, Düsseldorf, Germany）を用いて添付プロトコールに従い total RNA の抽出を行った．

2）cDNA 合成

抽出した total RNA の濃度を分光光度計（GENE SPEC Ⅲ：HITACHI，東京）にて測定し，total RNA が 2 μg となるように計量した後，High Capacity RNA-to-cDNA Master Mix（Applied Biosystem, California, USA）を 4 μl 加えて，25℃ 5 分，42℃ 30 分，85℃ 5 分の条件下で cDNA を合成した．

3）RT-PCR

RT-PCR のプライマーは *GAPDH* に対して 5'-CAATGACCCCTTCATTGACC-3'(forward),

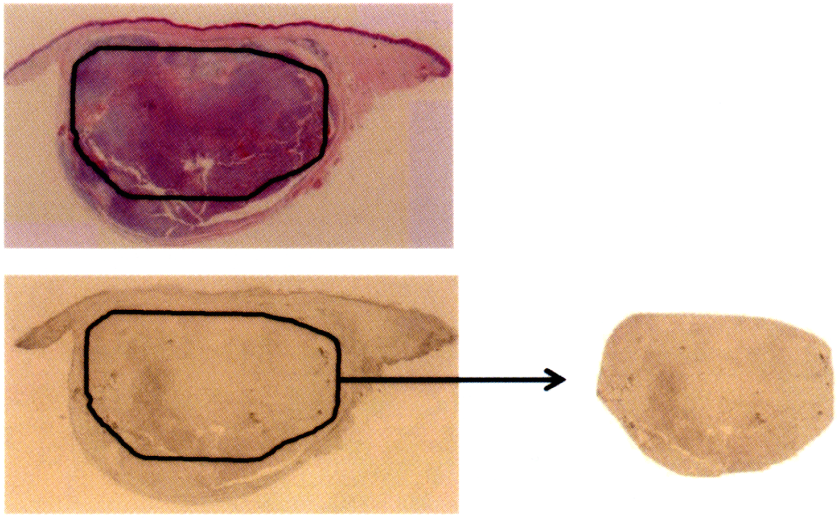

(a)

(b)

図 1　ホルマリン固定パラフィン包埋標本からの mRNA 解析
(a) HE 染色標本で腫瘍胞巣部を確認し，未染色切片より肉眼的に周囲組織を除去して total RNA を抽出した．(b) *WT1* に対するプライマーの設計．

5'-GACAAGCTTCCCGTTCTCAG-3' (reverse) を，*WT1* に対して 5'-AGGGTACGAGAGCGATAACCACAC-3' (forward), 5'-TCAGATGCCGACCGTACAAGA-3' (reverse)[16]（Greiner bio-one, Düsseldorf, Germany）を使用した．Total RNA 抽出の際にカラムによってゲノム DNA の除去を行ったが，より正確に mRNA の発現を調べるために，プライマーはイントロンを挟む二つのエクソン上に設定した（図 1b）．cDNA template 1 μl に Amplitaq Gold® PCR Master Mix（Applied Biosystem）を 7.5 μl，20 μM の forward primer および reverse primer をそれぞれ 0.5 μl，DNase RNase Free Water（Sigma Aldrich, Missouri, USA）を 5.5 μl 加えて My Cycler™ thermal cycler（BIO-RAD, California, USA）で RT-PCR をおこなった．PCR は 95℃ 5 分の変性後，95℃ 30 秒（変性），60℃ 30 秒（アニーリング），72℃ 1 分（伸長）を 1 サイクルとして 30 サイクルもしくは 40 サイクル繰り返し，最後に 72℃ 15 分で伸長させた．陽性コントロールにはヒト慢性骨髄性白血病由来細胞株（K562）[17] から採取された total RNA（フナコシ，東京）より合成した cDNA を，陰性コントロールには DNase RNase Free Water を用いた．PCR 反応産物を 1.8% アガロースゲルにて電気泳動し，Gel Star®（タカラバイオ，滋賀）で染色して検出した．

3．*In situ* hybridization（ISH）

RT-PCR で *WT1* mRNA の発現が確認された多形腺腫から 3 例（表 1，試料番号：5, 12, 21）のホルマリン固定パラフィン包埋標本を選択して使用した．

同標本を厚さ 4 μm に薄切し，ISHR kit（Nippon Gene, 東京）を使用して ISH を行った．Probe の設計は，Genbank から *WT1* mRNA の塩基配列（BC032861.2）を検索して，適当な位置から 50 塩基の配列を選び，それに相補的な配列の anti sence 鎖の 5'末端に fluorescein isothiocianate（FITC）を標識させ作製した（タカラバイオ）（図 2）．また，ISH により得られたシグナルが特異的なものであることを確認するために，sense 鎖の probe を用いてシグナルが発現しないことを確認した．

実験は ISHR kit のプロトコールに従って，キシレンとエタノールによる脱パラフィン，Proteinase K 処理，無水酢酸によるアセチル化，50% ホルムアミド／2 × SSC（Saline Sodium Citrate）で 30 分のプレハイブリダイゼーション，1 μg/ml に調整した probe を用いて 42℃，16 時間のハイブリダイゼーションの順に行った．ハイブリダイゼーション終了後は 50% ホルムアミド／2 × SSC で洗浄し，さらに，RNase A 処理を行った．その後，グリセリンで封入し，リアルスペクトルイメージング蛍光

anti-sense probe

5'-AGGGTACGAGAGCGATAACCACACAACGCCCATCCTCTGCGGAGCCCAAT-3'
5'末端FITC標識

sense probe

5'-TCCCATGCTCTCGCTATTGGTGTGTTGCGGGTAGGAGACGCCTCGGGTTA-3'
5'末端FITC標識

図 2　ISH の probe の設計

レーザー顕微鏡システム（C1si：Nikon，東京）にて蛍光シグナルの発現を観察した．

結　　果

1．各抗体による免疫組織化学所見の比較

多形腺腫における抗 WT1 抗体による免疫組織化学は，30 例全ての標本で腫瘍性筋上皮細胞に陽性であった（表 2）．発生部位による違いはみられなかった．腫瘍細胞の組織型別にみると，索状に増殖した腫瘍性筋上皮細胞（図 3a,b），充実性に増殖した腫瘍性筋上皮細胞（図 3c,d），粘液腫様部での星芒状の腫瘍性筋上皮細胞（図

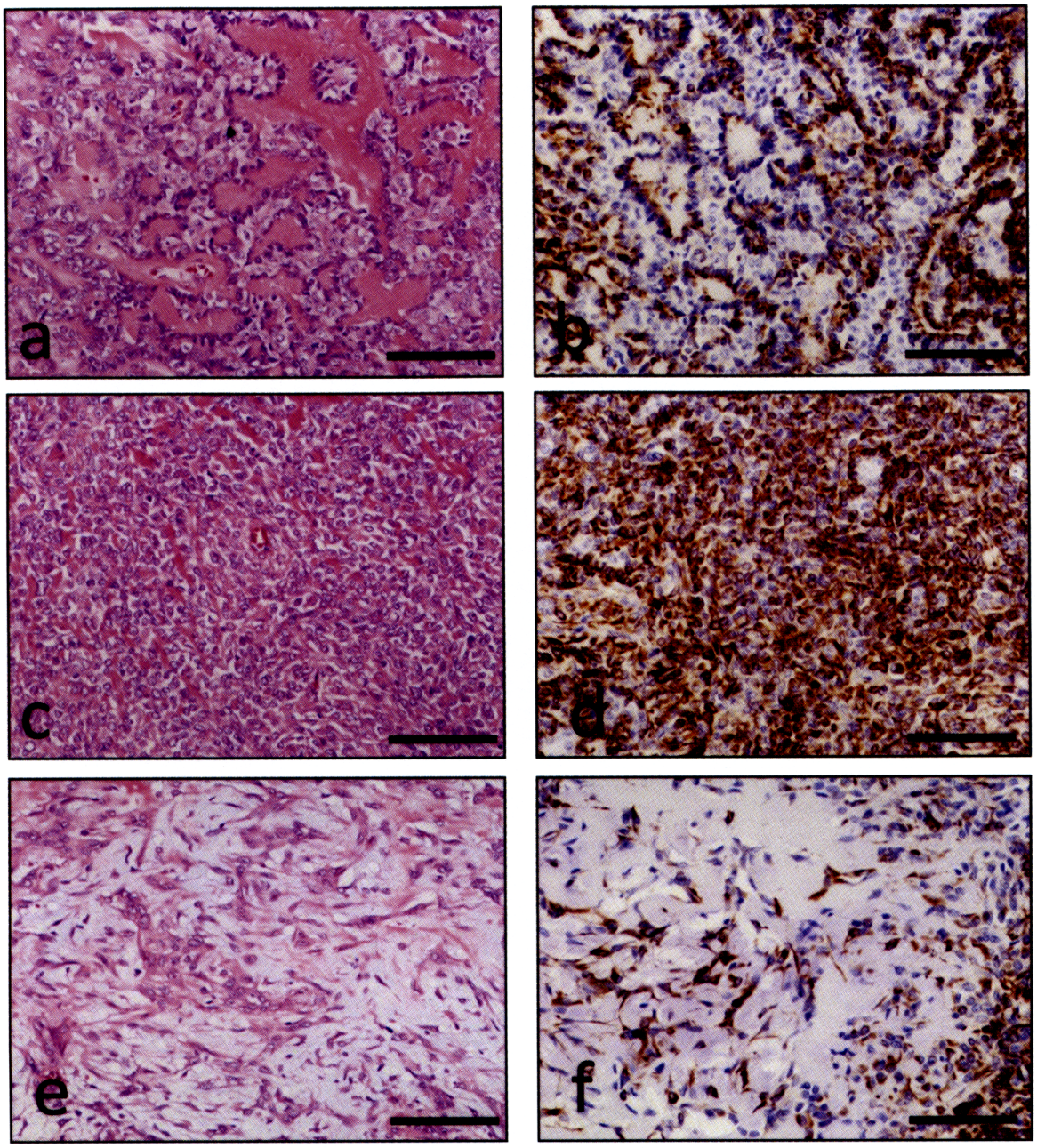

図 3　腫瘍性筋上皮細胞における HE 染色像と抗 WT1 抗体免疫組織化学
(a,b) 索状に増殖する腫瘍性筋上皮細胞（a：HE, b：WT1, × 200）．(c,d) 充実性に増生している腫瘍性筋上皮細胞（c：HE, d：WT1, × 200）．(e,f) 粘液腫様部の腫瘍性筋上皮細胞（e：HE, f：WT1, × 200）．いずれの腫瘍性筋上皮細胞においても細胞質に WT1 陽性であった．バーは 100 μm を示す．

表2　免疫組織化学の結果

多形腺腫（腫瘍性筋上皮細胞）

	WT1	SMA	HHF35	Vimentin	p63
＋	30	29	19	30	30
－	0	1	11	0	0

正常唾液腺組織（筋上皮細胞）

	WT1	SMA	HHF35	Vimentin	p63
＋	0	31	31	31	31
－	31	0	0	0	0

3e,f）など，多形腺腫の典型的組織所見を呈する部位で，いずれもWT1陽性であった．また，二相性増殖を呈する腺管構造部（図4a）では，外層に位置する腫瘍性筋上皮細胞にWT1およびSMAが陽性であった（図4b,d）．CK7は内層に位置する導管上皮由来の細胞に陽性であったが，その外側の腫瘍性筋上皮細胞には陰性であった（図4c）．

多形腺腫における他の抗体の免疫組織化学では，SMAは29例で陽性であった（表2）が，その反応程度は症例や部位によって様々であり，主に紡錘形細胞に陽性であった（図5a）．HHF35は19例で陽性であり（表2）SMAと同様の反応傾向を示したが，SMAに比して反応は弱かった（図5b）．Vimentinは全例で腫瘍性筋上皮細胞に陽性だった（表2）が，細胞形態による差はほとんど見られず，腫瘍細胞以外の多くの非上皮性細胞にも陽性であった（図5c）．p63は全例において陽性であり（表2），特に腫瘍細胞の核に陽性であった（図5d）．SMAやHHF35は症例によっては腫瘍性筋上皮細胞に全く反応を示さないものもあった（図6 c,d）．そのような症例においても，WT1は充実性に

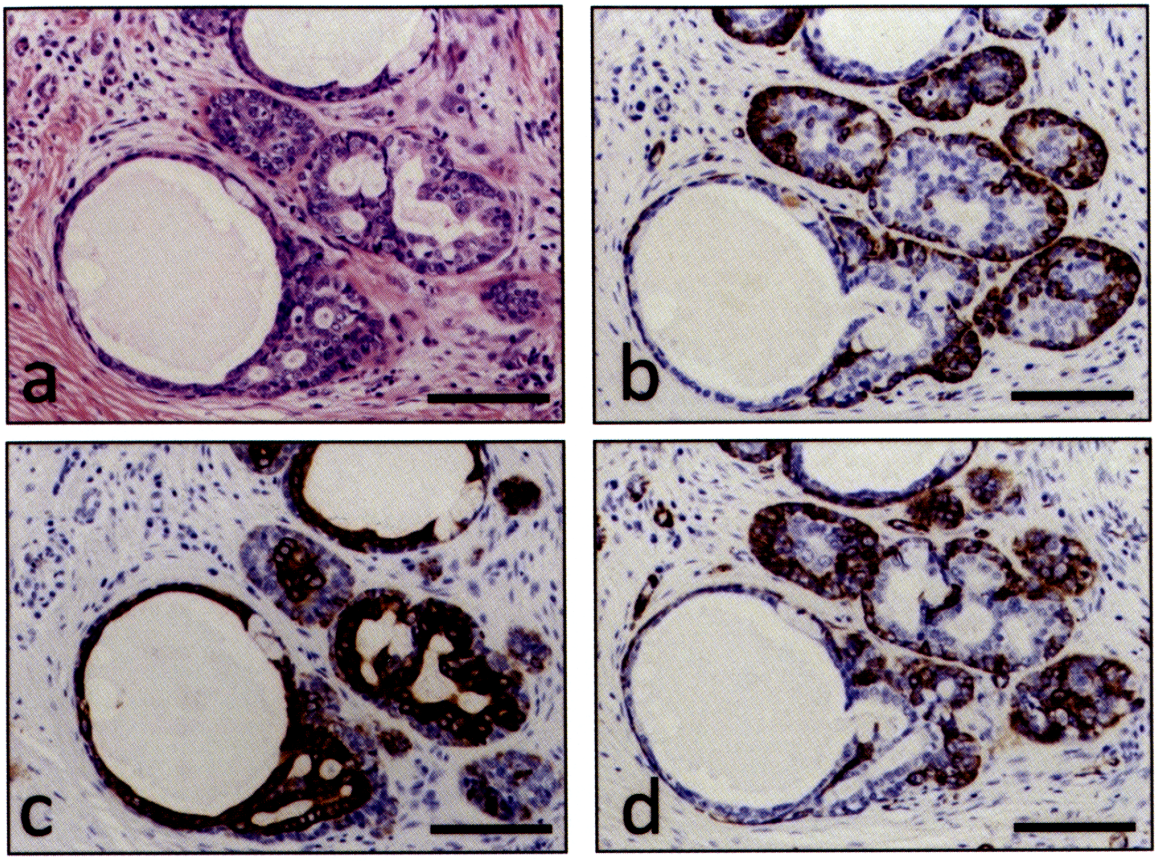

図4　二相性増殖を呈する腺管構造における免疫組織化学
（a）多形腺腫における二相性増殖を呈する腺管構造のHE染色像（× 200）．（b,d）WT1およびSMAは外層の腫瘍性筋上皮細胞に陽性であった（b：WT1, d：SMA, × 200）．（c）CK7は内層の導管上皮由来の細胞に陽性であった（× 200）．バーは100 μ m を示す．

腫瘍性筋上皮細胞が増殖している部位に陽性であった（図 6a,b）．

試料の中には明瞭な線維性被膜を認めるが，被膜内に腫瘍細胞のびまん性増殖を認める症例があった（図 7a,b）．このような，びまん性増殖をきたした細胞では WT1 陽性であった（図 7c, d）．

また，周囲の被膜を欠き，腫瘍境界部に孤立性の腺管構造がみられる症例もあった（図 8a）．内側の腫瘍部には充実性ないし索状に増殖した腫瘍性筋上皮細胞が認められた（図 8c）．また，外側には萎縮性変化を呈しながらも，腺房を伴う非腫瘍性の唾液腺組織（図 8e）を認めた．しかし，境界部の散在性の二相性増生を思わせる導管構造は，萎縮性変化に加えて細胞の異型も認め，HE 染色標本では腫瘍細胞か非腫瘍細胞かの鑑別は困難であった（図 8g）．このような部位について WT1 の反応性をみると，充実性ないし索状に増殖した腫瘍性筋上皮細胞では陽性であったが（図 8b,d），腺房を伴う部分では陰性であった（図 8f）．また，散在性の導管構造部でも陰性であった（図 8h）．

対照組織の顎下腺 15 例および小唾液腺 16 例では，全例で腺房周囲および介在部導管外層の筋上皮細胞において，SMA，HHF35，vimentin は細胞質に，p63 は核に陽性であった（図 9a-e）．しかし，WT1 はこれに相当する部位では全例で陰性であった（図 9f）（表 2）．

2．RT-PCR

線維性過形成，多形腺腫，顎下腺ともに *GAPDH* が検出され，ホルマリン固定パラフィン包埋標本から total RNA が抽出されたことが

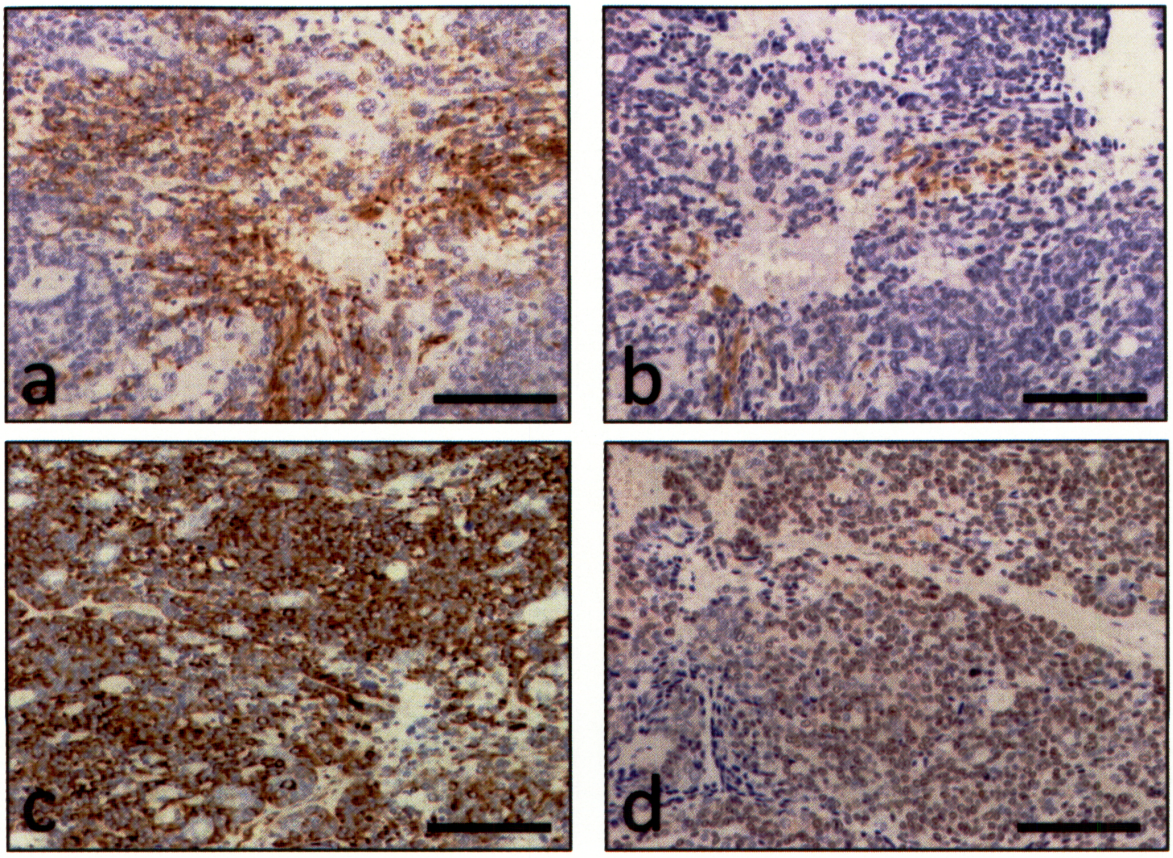

図 5　腫瘍性筋上皮細胞における筋上皮細胞マーカーによる免疫組織化学
(a) SMA は主に紡錘形細胞の細胞質に陽性であった（× 200）．(b) HHF35 は紡錘形細胞の細胞質にわずかに陽性であった（× 200）．(c) vimentin は腫瘍性筋上皮細胞以外にも，腫瘍間質の多くの細胞で陽性であった（× 200）．(d) p63 は腫瘍性筋上皮細胞の核に陽性であった（× 200）．バーは 100 μm を示す．

示された（図 10）．線維性過形成では，*WT1* mRNA の発現が検出されなかった（図 10）．したがって，本条件では通常の組織中に含まれる程度の血管内皮細胞の数では，*WT1* mRNA の検出において影響を及ぼさないことが確認された．多形腺腫では，8 例中 7 例に *WT1* mRNA の発現が確認された（図 10）．一方，顎下腺では 8 例中 2 例でごくわずかな発現をみるにすぎなかった（図 10）．

3．ISH

陽性コントロールとした血管内皮に *WT1*mRNA の蛍光シグナルの発現が確認された．多形腺腫においては，充実性に増殖した腫瘍性筋上皮細胞の一部にシグナルの発現が確認された（図 11a）．しかし，腫瘍周囲に付着する非腫瘍性唾液腺組織では血管内皮細胞や点在する微細な毛細血管にシグナルの発現がみられたが，腺房周囲の筋上皮細胞での発現はみられなかった（図 11b）．

考　　察

1．腫瘍性筋上皮細胞マーカーと病理診断への応用

抗 WT1 抗体を用いた免疫組織化学は正常唾液腺組織の筋上皮細胞には陰性であったが，多形腺腫の腫瘍性筋上皮細胞には陽性であり，腫瘍性筋上皮細胞における WT1 蛋白の発現が示された．RT-PCR では多形腺腫に *WT1* mRNA の発現が検出され，ISH では多形腺腫における *WT1* mRNA の発現が腫瘍性筋上皮細胞に局在していることが示された．一方，正常唾液腺では RT-PCR，ISH のいずれにおいても，*WT1*

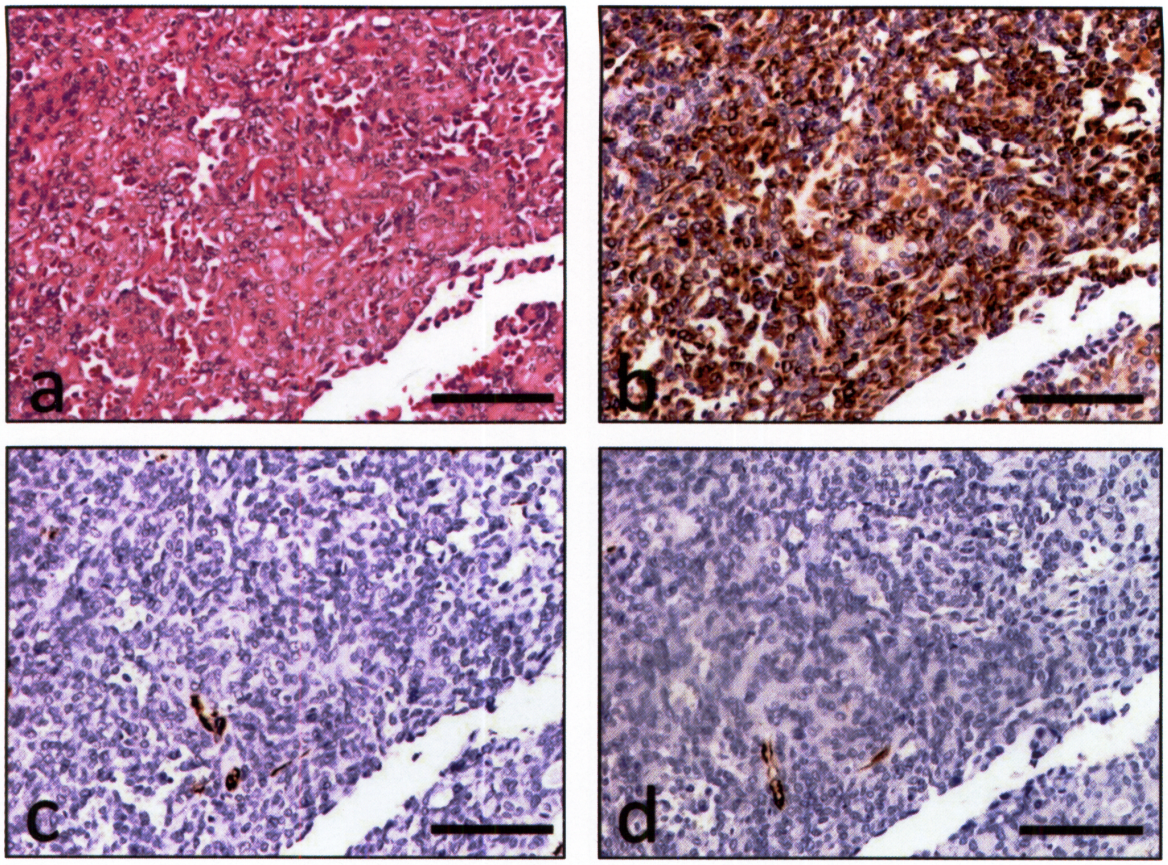

図 6　WT1 と筋上皮細胞マーカーの比較
(a) HE 染色像（× 200）．(b) 多形腺腫の腫瘍性筋上皮細胞に WT1 は強く陽性であった（× 200）．(c,d) SMA と HHF35 は血管内皮に陽性であるが，腫瘍性筋上皮細胞には陰性であった（c：SMA, d：HHF35, × 200）．バーは 100 μm を示す．

mRNA の発現はみられなかった．このように，WT1 蛋白および *WT1* mRNA の発現の局在は腫瘍性筋上皮細胞に一致し，多形腺腫における抗 WT1 抗体を用いた免疫組織化学の特異性が示された．

Schittenhelm ら[18] は，脳において，正常組織や反応性増生をきたした神経膠細胞では WT1 蛋白の発現はみられないが，星状細胞腫や膠芽腫など，膠細胞が腫瘍化したものでは WT1 蛋白の発現がみられることから，抗 WT1 抗体を用いた免疫組織化学が腫瘍細胞の同定に有用であると報告している．本研究の結果から，多形腺腫においても同様に，抗 WT1 抗体を用いた免疫組織化学が腫瘍性筋上皮細胞の同定に有用であると考えられる．

一般に唾液腺組織における筋上皮細胞の免疫組織化学的マーカーには SMA や HHF35, vimentin, S100, GFAP などが使用され[19~21]，近年では新たなマーカーとして p63 や calponin などの有用性が論じられている[22,23]．本研究においても，SMA や HHF35, vimentin, p63 は正常唾液腺組織の筋上皮細胞に陽性を示した．多形腺腫は筋上皮細胞由来の細胞（腫瘍性筋上皮細胞）と，導管上皮細胞由来の細胞の二相性増殖を特徴とするため，正常唾液腺組織に対する筋上皮細胞マーカーが，多形腺腫でも腫瘍性筋上皮細胞に対して免疫組織化学的に同様の反応を示す場合がある．したがって，多形腺腫においては，これらのマーカーが慣例的に腫瘍性筋上皮細胞マーカーとして用いられてきた．しかし，これらのマーカーは正常唾液腺の筋上皮細胞と，多形腺腫の腫瘍性筋上皮細胞の両方において陽性を示すため，腫瘍細胞と非腫瘍細胞の鑑別に用いることはできない．また，本研究で

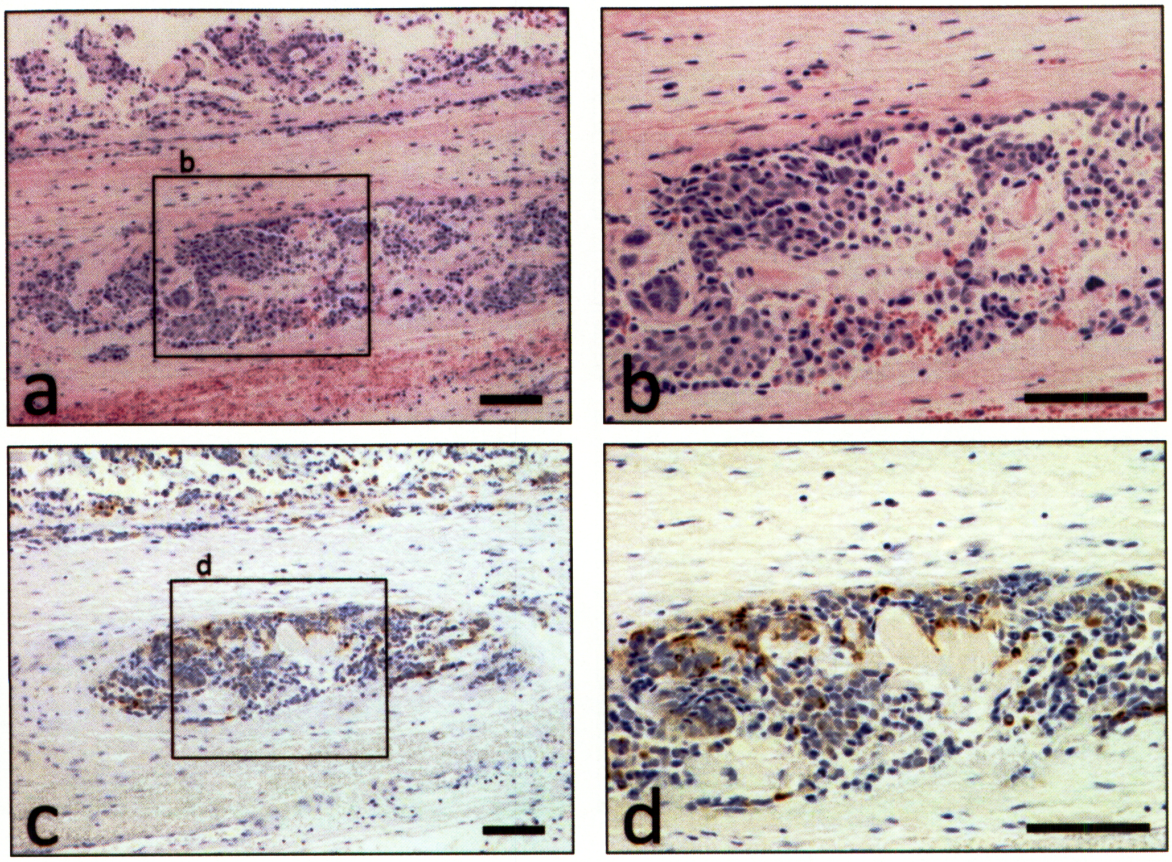

図 7　被膜内における腫瘍細胞のびまん性増殖部での WT1 の免疫組織化学
(a,b) 被膜内における腫瘍細胞のびまん性増殖部の HE 染色像（a,× 100；b,× 200）．(c,d) 被膜内に増殖している腫瘍細胞に WT1 陽性であった（c,× 100；d,× 200）．バーは 100 μm を示す．

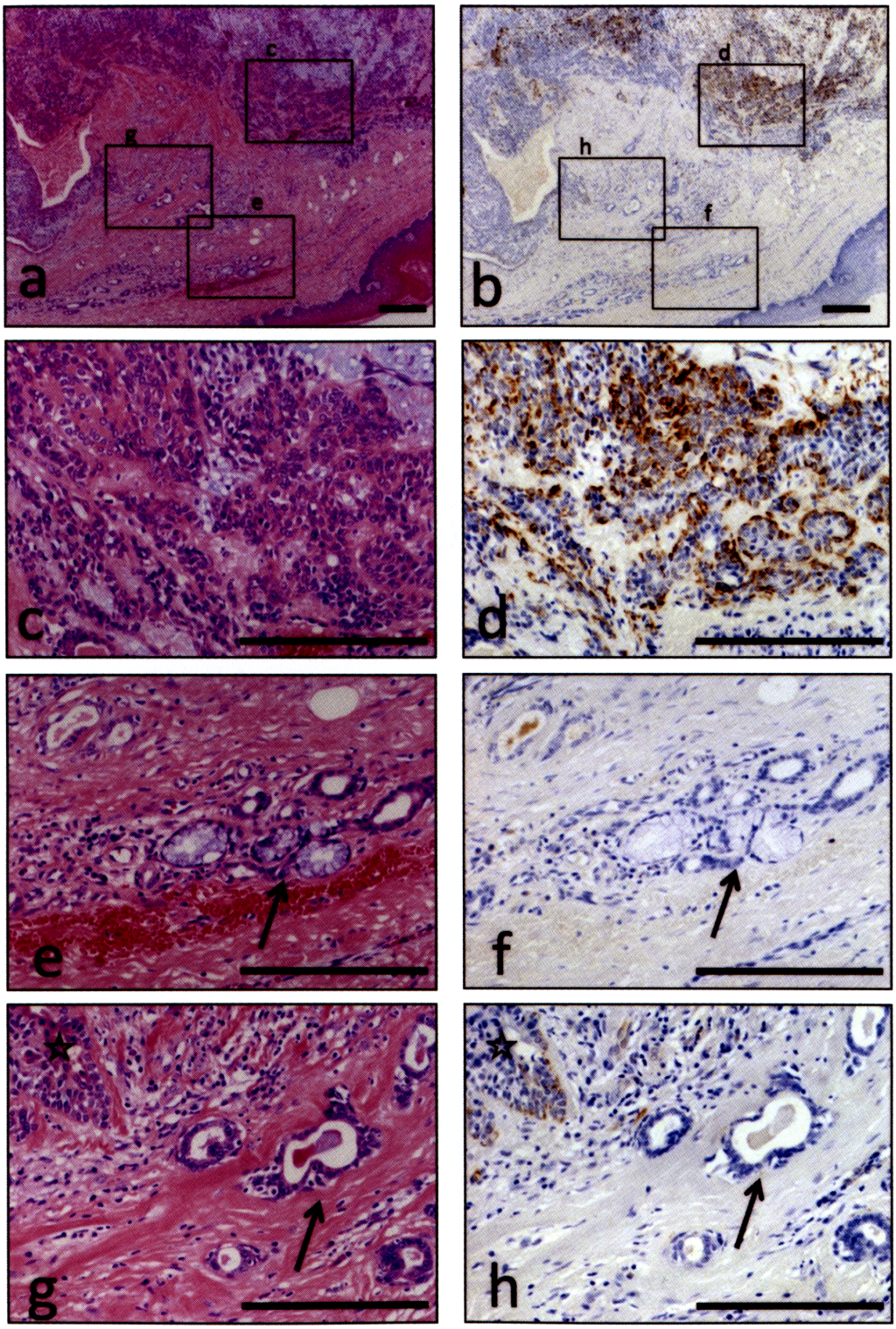

図 8　腫瘍境界部における WT1 の免疫組織化学
(a,b) 腫瘍境界部に明瞭な線維性被膜を有しない多形腺腫の組織像（a：HE, b：WT1, × 40）．(c,d) 明らかな腫瘍細胞増殖巣部では WT1 陽性であった（c：HE, d：WT1, × 200）．(e,f) 腺房構造を伴う唾液腺組織（↑）では WT1 陰性であった（e：HE, f：WT1, × 200）．(g,h) 腫瘍細胞増殖部（☆）および血管内皮では WT1 陽性であったが，萎縮性変化を伴う孤立性の腺管構造部（↑）では WT1 陰性であった（g：HE, h：WT1, × 200）．バーは 200 μm を示す．

用いた試料の中には，SMA や HHF35 の腫瘍性筋上皮細胞に対する反応が弱いものや，全く反応を示さないものもあった．Dardick ら[24, 25]は，多形腺腫や筋上皮腫では SMA が発現していないものも多いことを報告しており，今回我々がおこなった免疫組織化学の結果は Dardick らの報告と一致した．一方，腫瘍性筋上皮細胞に SMA や HHF35 が陰性であった症例においても WT1 は陽性であった．したがって，抗 WT1 抗体はこれら従来の筋上皮細胞マーカーと比較すると，多形腺腫の腫瘍性筋上皮細胞に対して免疫組織化学的に高い特異性を

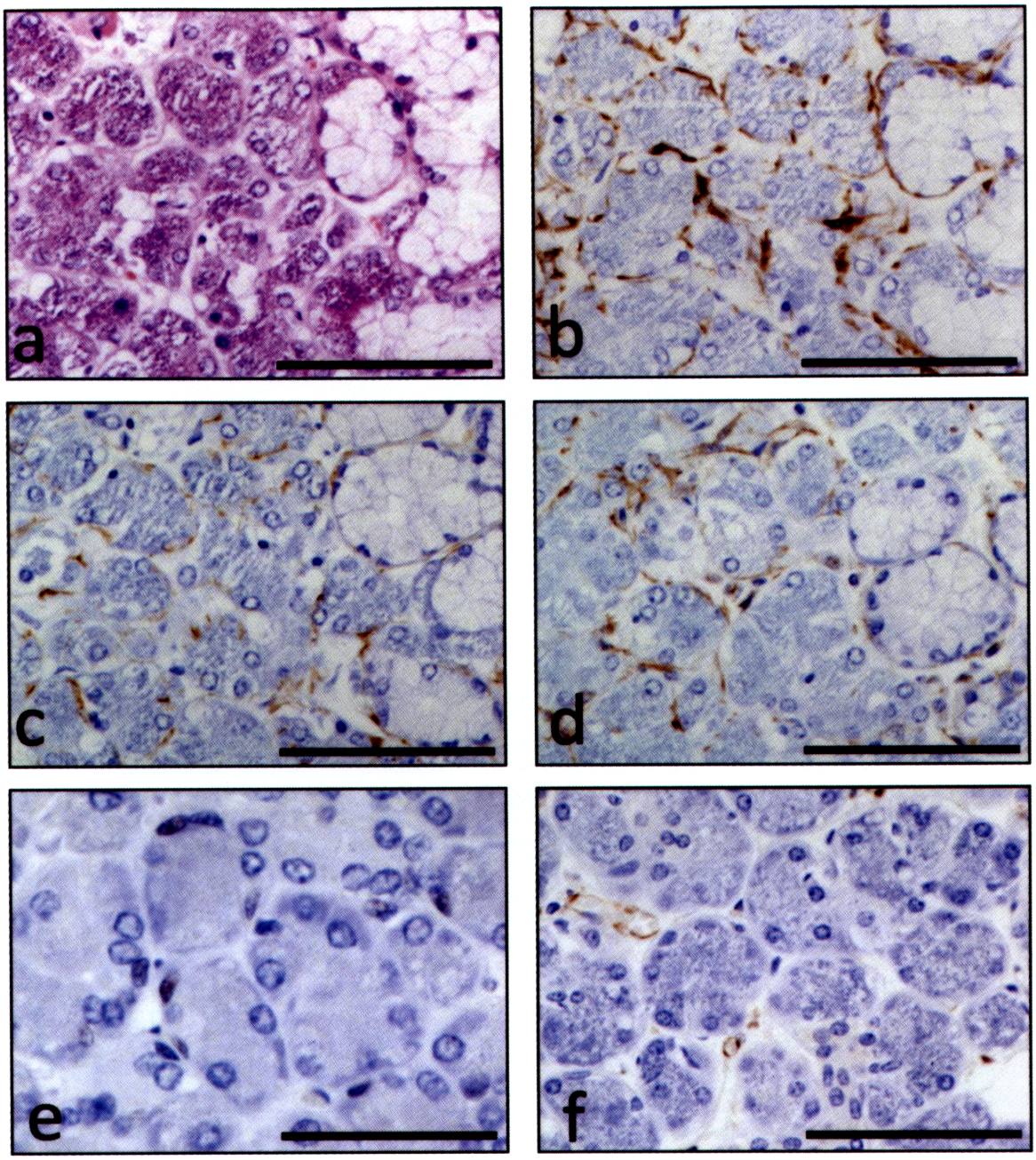

図 9　顎下腺の HE 染色像と免疫組織化学
(a) 顎下腺の HE 染色像（× 400）．(b,c,d) SMA，HHF35 および vimentin が筋上皮細胞の細胞質に陽性（b：SMA, c：HHF35, d：vimentin, × 400），(e) p63 は筋上皮細胞の核に陽性であった（× 400）．(f) WT1 は陽性コントロールの血管内皮以外には陰性であった（× 400）．バーは 100 μm を示す．

示し，さらに，腫瘍細胞と非腫瘍細胞の鑑別という点でも有用なマーカーとなりえることが示唆された．

多形腺腫は良性腫瘍に位置付けられるが，被膜内外にびまん性に増殖している場合や，被膜が不明瞭な場合もある．黒川ら[26]は，このような場合には再発の可能性が高くなることを報告している．したがって，多形腺腫では病理診断において被膜や腫瘍境界部での腫瘍細胞の局在が重要となる．本研究に用いた試料の中にも，被膜内にびまん性増殖している症例があった．そのような部位でも WT1 は陽性であったため，被膜内の腫瘍細胞の同定に有用であることが示された．また，被膜が不明瞭で，健常組織との境界部に萎縮性変化を伴った導管構造を散在性にみとめる症例もあり，HE 染色や従来の筋上皮細胞マーカーによる免疫組織化学では腫瘍細胞か否かの判断が困難であった．本症例ではそのような細胞は WT1 陰性だったが，WT1 陽性であった場合には，腫瘍細胞である可能性を考え，さらなる臨床的処置の必要性を検討すべきであろう．

2．ホルマリン固定パラフィン包埋（FFPE：Formalin Fixed Paraffin Embedded）標本からの total RNA 抽出と mRNA の発現解析

一般に，mRNA の発現解析には新鮮組織や培養細胞を用いて行われることが多い．これは，RNA が核酸分解酵素の影響を非常に受け

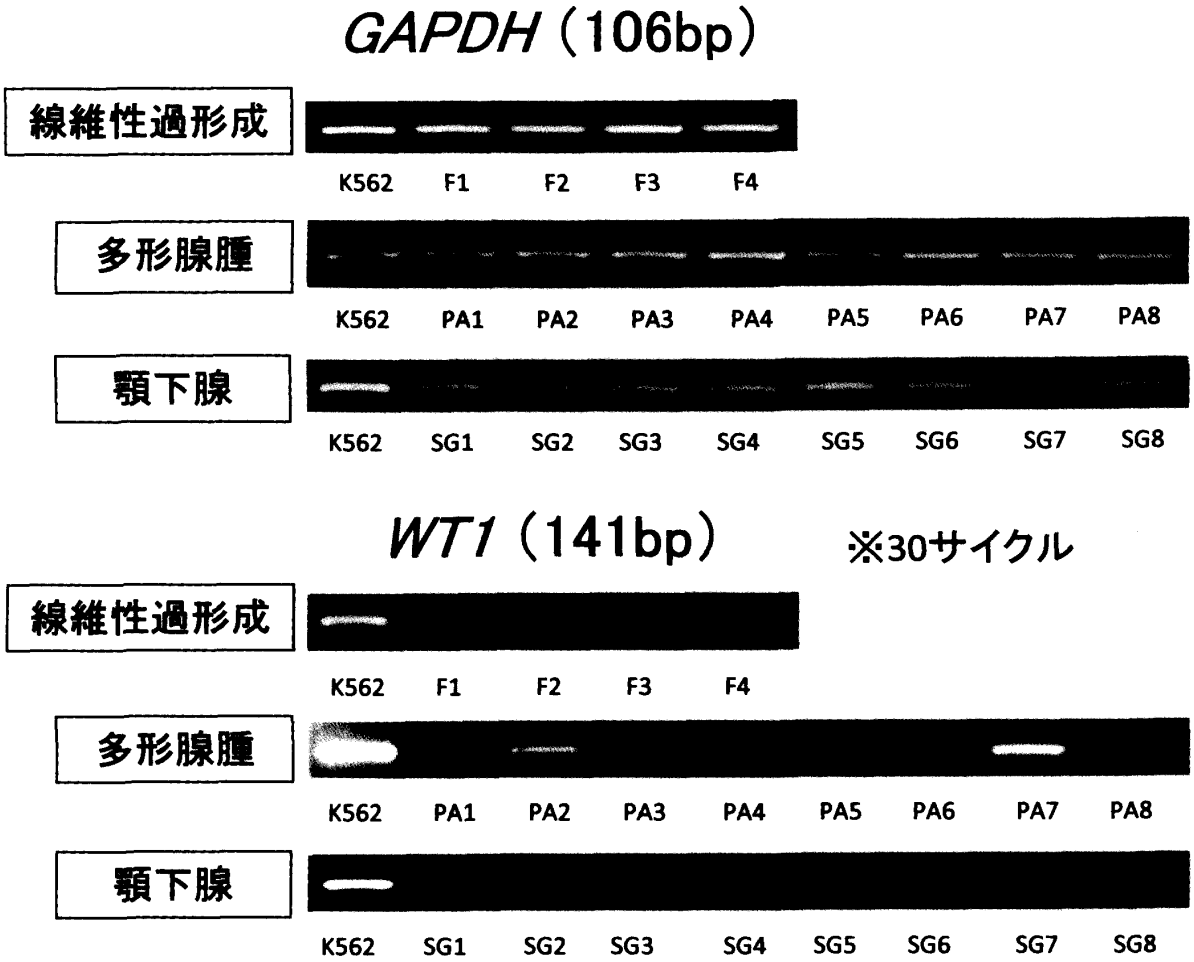

図 10　RT-PCR による遺伝子の検出
線維性過形成，多形腺腫，顎下腺ともに *GAPDH* が検出された（F：線維性過形成，PA：多形腺腫，SG：顎下腺）．線維性過形成では検出されなかった．多形腺腫の PA2 から PA8 に *WT1* が検出された．顎下腺の SG2，SG3 に *WT1* がわずかに検出された．

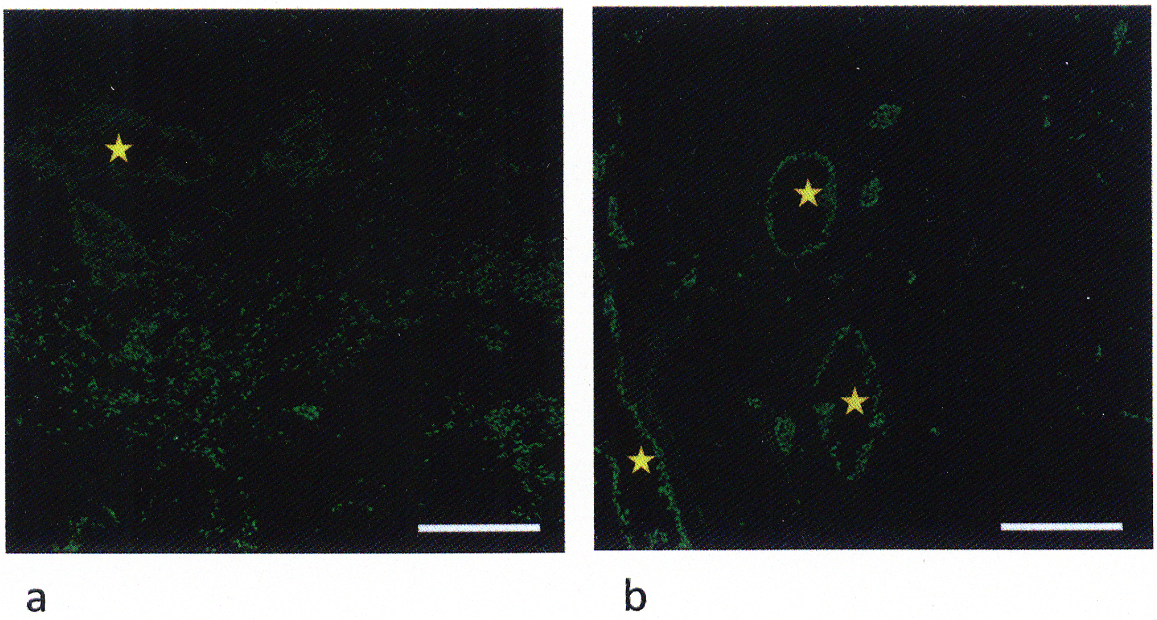

図 11　ISH による *WT1* mRNA の検出

（a）多形腺腫の腫瘍性筋上皮細胞に *WT1* mRNA のシグナルの発現を認めた（× 200）．（b）正常唾液腺組織では血管内皮以外にはシグナルの発現を認めなかった（× 200）．（☆）血管におけるシグナルの発現．バーは 100 μm を示す．

やすく，DNA に比べて慎重に取り扱わなくてはならないためである．FFPE 標本は組織固定時のホルマリンによって RNA の酸化や修飾が促進されることに加え[27]，保管中にも RNA が損傷，劣化すると考えられている[28]．そのため，作製までに様々な工程を経る FFPE 標本を用いた mRNA の発現解析は一般に困難とされてきた[29]．しかし，ホルマリン固定されていない新鮮材料を採取するためには手術時に採取しなくてはならず，治療の妨げになることもあり，必要な症例数を集めるには時間を要する．また，病理診断が行われる前に切除材料の一部を実験用に確保する場合，確定診断や切除断端における腫瘍細胞の有無の判定に支障が出ないような部位から採取する必要があるが，肉眼的にこのような判断をすることは不可能である．そこで，FFPE 標本を用いて mRNA の発現解析を行うことができれば治療や診断に支障をきたさないだけでなく，過去の症例も実験に用いることが可能となる．

FFPE 標本にもある程度の RNA が保持されていることが明らかにされており，FFPE 標本を用いた遺伝子解析に関する報告もみられる[30,31]．そこで我々も RNA 抽出用キットを用い，FFPE 標本から total RNA を抽出して RT-PCR を行った．FFPE 標本からの total RNA 抽出用キットに添付されているプロトコールによれば，標的遺伝子の長さを 500bp 以下にすることが望ましいと記載されている．しかし，実際には 500bp 程度では安定した結果が得られなかった．FFPE 標本では RNA の断片化が起こっているため，標的遺伝子の長さをさらに短く設定する方が良いと考えられた．そこで標的遺伝子の長さを 100～150bp とできる限り短くしたところ，安定した結果が得られるようになった．今回使用した total RNA 抽出用キットでは，抽出時に混入したゲノム DNA を数種類のスピンカラムにより除去する仕様になっている．しかし，実際には RT-PCR によりわずかながらゲノム DNA も検出された．逆転写反応 Oligo dT 法では mRNA のみを特異的に二本鎖にするが，逆転写酵素の伸長能力によっては 5' 末端付近でうまく伸長されない場合もある．また，random primer 法ではランダムな反応のた

め，RNA に相当する部位が一定の割合で二本鎖 cDNA になっていると考えられるが，rRNA までもが二本鎖となる．そこで本研究では，oligo(dT) primer と random primer の両方が含まれている master mix 試薬を選択して効率のよい cDNA 合成を行いながら，PCR 反応に用いたプライマーはイントロンを挟む二つのエクソン上に設計することでゲノム DNA の排除を行った．これらの結果，本研究では 200 μg/ml から 1000 μg/ml と，mRNA の発現解析を行うに十分な量の total RNA が抽出され，PCR 反応においてもポジティブコントロールに用いたヒト慢性骨髄性白血病細胞由来細胞株（K562）と同等のバンドを検出することができた．今回，total RNA 抽出を行った FFPE 標本で一番古いものは約 8 年前の症例であったが，文献的には，対象遺伝子にもよるが約 80 年前に作製された FFPE 標本から mRNA の発現解析が可能であったという報告もある[32]．

このように FFPE 標本から total RNA を抽出して mRNA の発現を調べる方法は，培養細胞などの新鮮材料と比べれば組織の保存状態に実験結果が影響を受けることもある．しかし，治療や病理診断に支障を来すことはなく，過去の症例も用いることが可能である．特に多形腺腫のように株化培養細胞の入手が難しい場合には，FFPE 標本からの total RNA 抽出は研究を遂行するにあたり有用な方法であると考えられる．

3．*WT1*mRNA および蛋白の発現と腫瘍発生の関連

WT1 は，癌抑制遺伝子である *p53* と相互に関与しあっていることが報告されている[33~35]．Maheswaran ら[33] の報告によると，WT1 蛋白は p53 蛋白の転写因子としての働きに影響を及ぼすことにより，p53 蛋白が持つアポトーシス誘導能を抑制する．一方，Menke[34] らは，細胞の種類によっては WT1 蛋白が p53 蛋白非依存的にアポトーシスを誘導することを報告している．また，Rodeck ら[35] は野生型 *p53* の存在下では *WT1* は PDGF A 鎖遺伝子の転写抑制因子として働き，*p53* の変異や欠損があると *WT1* は同遺伝子の転写促進因子として働くと報告している．このように，腫瘍発生に関して *WT1* は *p53* との相互作用や組織によって癌抑制遺伝子として働く場合や，逆に癌遺伝子として働く場合があり，その役割が変化する．本研究で，多形腺腫における WT1 蛋白および遺伝子の発現が確認されたので，多形腺腫の発生においても *WT1* と *p53* が何らかの関連を有している可能性もある．

結　　論

多形腺腫の腫瘍性筋上皮細胞に WT1 蛋白および *WT1*mRNA 発現していることが確認された．また，抗 WT1 抗体は多形腺腫の腫瘍性筋上皮細胞に対して，免疫組織化学的に特異性が高く，病理診断にあたって有用なマーカーとなりえることが示唆された．

謝　　辞

稿を終えるにあたり，本研究において懇切丁寧なご指導を賜りました口腔外科学講座顎口腔外科学分野　水城春美教授に心からお礼申し上げます．数々のご教示とご助言をいただきました口腔病因病態制御学講座口腔病理学分野　武田泰典教授ならびに原田博史前准教授に深く感謝いたします．また，本学中央臨床検査部病理部門に保管された標本の使用にあたり，ご援助をいただいた中央臨床検査部病理部門　菅井有教授ならびに職員各位に深謝します．さらに種々のご協力をいただいた顎口腔外科学分野ならびに口腔病理学分野の諸先生に感謝いたします．

なお，本研究の要旨は第 54 回日本唾液腺学会学術大会（平成 21 年 12 月 5 日，東京）ならびに第 52 回歯科基礎医学会学術大会・総会（平成 22 年 9 月 20 日～22 日，東京）において発表した．

本研究の一部は文部科学省私立大学オープンリサーチプロジェクト（平成 19 年度～平成 23 年度）の補助金を受けて行った．

引 用 文 献

1) 樋口佳代子：多形腺腫，森永正二郎　編集：唾液腺腫瘍アトラス，第一版，金原出版，東京，40-50ページ，2005.

2) 草深公秀：多形性腺腫の細胞分化と気質の多様性．病理と臨床，20：17-22，2002.

3) 石川梧朗：多形性腺腫，石川梧朗　監修：口腔病理学Ⅱ，改訂版，永末書店，京都，716-729ページ，1982.

4) 金城孝，小池正夫：口腔内に生じた多形性腺腫の病理組織学的研究，周囲組織への発育状態について．日口外誌，28：1234-1238，1982.

5) 鈴木美穂，道泰之，石川均，石井純一，岩城博，岡田憲彦，天笠光雄：多形腺腫104例の臨床的検討．口科誌，55：34-41，2006.

6) Call, K. M., Glaser, T., Ito, C. Y., Bucker, A. J., Pelletier, J., Haber, D. A., Rose, E. A., Kral, A., Yegaer, H., Lewis, W.H., Jones, C., Housman, D.E.：Isolation and characterization of a zinc finger polypeptide gene at the human chromosome 11 wilms'tuomr locus. *Cell* 60：509-520, 1990.

7) Gessler, M., Poustka, A., Cavenee, W., Neve, R.L., Orkin, S.H., Brums, G.A.P.：Homozygous deletion in wilms tumours of a zinc-finger gene identified by chromosome juming. *Nature* 343：774-778, 1990.

8) Pelletier, J., Bruening, W., Fredrick, P.Li., Haber, D. A., Glaser, T., Housman, D.E.：WT1 mutation contribute to abnormal genital system development and hereditary wilms' tumour. *Nature* 353：431-434, 1991.

9) Ramani, P., Cowell, J.K.：The expression pattern of wilms' tumor gene *(WT1)* product in normal tissues and paediatric renal tumors. J. Pathology. 179：162-168, 1996.

10) Oji, Y., Ogawa, H., Tamaki, H., Oka, Y., Tsuboi, A., Kim, E,H., Soma, T., Takekawa, T., Kawakami, M., Asada, M., Kishimoto T., Sugiyama, H.：Expression of the wilms'tumor gene WT1 in solid tumor and its involvement in tumor cell growth. J. Cancer Res. 90：194-204, 1994.

11) Nakatsuka, S., Oji, Y., Horiuchi, T., Kanda, T., Kitagawa, M., Takeuchi, T., Kawano, K., Kuwae, Y., Yamauchi, A., Okumura, M., Kitamura, Y., Oka, Y., Kawase, I., Sugiyama, H., Aozasa, K.：Immunohistochemical detection of WT1 protein in a variety of cancer cells. Mod. Pathol. 19：804-814, 2006.

12) Wilsher, M., Cheerala, B.：WT1 as a complementary marker of malignant melanoma : an immunohistochemical study of whole sections. *Histopathology* 51：605-610, 2007.

13) Matthew, R.F., Joyce, E.J., Sandy, J.O., D.Craig, A.：Immunohistochemical Analysis of Nuclear Versus Cytoplasmic Staining of WT1 in Malignant Mesotheliomas and Primary Pulmonary Adenocarcinoma. Arch. Pathol. Lab. Med. 125：1316-1320, 2001.

14) Barnoud, R., Sabourin, J. C., Pasquier, D., Ranchère, D., Bailly, C., Terrier-Lacombe, M. J., Pasquier, B.：Immunohistochemical expression of WT1 by desmoplastic small round cell tumor. Am. J. Surg. Pathol. 24：830-836, 2000.

15) Nagel, H., Laskaai, R., Eiffert, H., Schlott, T.：Analysis of the tumor suppressor genes, FHIT and WT-1, and the tumor rejection genes, BAGE, GAGE-1/2, HAGE, MAGE-1, and MAGE-3, in benign and malignant neoplasm of the salivary gland. J. Clin. Pathol.: Mol. Pathol. 56：226-231, 2003.

16) 小田慶太郎：SYBER Green Ⅰを用いたWT1のReal Time PCR標準化曲線の立ち上げ－SYBER Green法を用いた膵臓癌におけるWT1の発現解析等－　埼玉医大誌，34：27-36，2007.

17) Inoue, K., Sugiyama, H., Ogawa, H., Nakagawa, M., Yamagami, T., Miwa, H., Kita, K., Hiraoka, A., Masaoka, T., Nasu, K.：WT1 as a new prognostic factor and a ner marker for the detection of minimal residual disease in acute leukemia. *Blood* 84：3071-3079, 1994.

18) Schittenhelm, J., Mittelbronn, M., Nguyen, T.D., Meyermann, R., Beschorner, R.：WT1 Expression distinguishes astrocytic tumor cell from normal and reactive astrocytes. *Brain Pathology* 18：344-353, 2008.

19) Kahn, H.J., Baumal, R., Marks, A., Dardick, I., van Nostrand, A. W.：Myoepithelial cells in salivary gland tumor. an immunohistochemical study. Arch. Pathol. Lab. Med. 109：190-195, 1985.

20) de Araújo, V.C., de Araújo, N.S.,：Vimentin as a marker of myoepithelial cells in salivary grand tumors. Eur. Arch. Otorhinolaryngol. 247：252-255, 1990.

21) Ogawa, Y.：Immumocytochemistry of myoepithelial cells in the salivary grands. Prog. Histochem. Cytochem. 38：343-426, 2003.

22) Bilal, H., Handra-Luca, A., Bertrand, J.C., Fouret, P.J.：p63 is expressed in basal and myoepithelial cells of human normal and tumor slivary gland tissues. J. Histochem. Cytochem. 51：133-139, 2003.

23) Furuse, C., Sousa, S.O., Nunes, F.D., Magalhães, M.H., Araújo, V.C.：Myoepithelial cell markers in salivary grand neoplasmas. Int. J. Surg. Pathol. 13：57-65, 2005.

24) Dardick, I., Cavell, S., Boivin, M., Hoppe, D., Parks, W.R., Stinson, J., Yamada, S., Burns, B.F.：Salivary grand myoepithelioma variants. Histological, ultrastructural, and immunocytological features. Vichows. Arch. A Pathol. Anat. Histopathol. 416：25-42, 1989.

25) Dardick, I.：Myoepithelioma : definitions and diagnostic criteria. Ultrastruct. Pathol. 19：335-345, 1995.

26) 黒川英雄，津留昭二，石橋浩晃，三浦恵子，山崎聡子，梶山稔：多形性腺腫の免疫組織化学的検討．口科誌，44：376-383，1995.
27) Musada, M., Ohnishi, T., Kawamoto, S., Monden, M., Okubo, K.：Analysis of chemical modification of RNA from formalin-fixed samples and optimization of molecular biology applications for such samples. Nucleic Acids Res. 27：4436-4443, 1999.
28) Ding, J., Ichikawa, Y., ishikawa, T., Shimada, H.：Effect of formalin on extraction of mRNA from a formalin-fixed sample: a basic investigation. Scand. J. Clin. Lab. Invest. 64：229-235, 2004.
29) Srininvasan, M., Sedmak, D., Jewell, S.：Effect of Fixatives and Tissue Processing on the Content and Integrity of Nucleic Acids. Am. J. Pathol. 161：1961-1971, 2002.
30) Stoler, M.H., Broker, T.R.：In situ hybridization detection of human papillomavirus DNAs and messenger RNAs in genital condylomas ad a cervical carcinoma. Hum. Pathol. 17：1250-1258, 1986.
31) Rupp, G.M., Locker, J.：Purification and analysis of RNA from paraffin-embedded tissues. *Biotechniques* 6：56-60, 1988.
32) Krafft, A. E., Duncan, B. W., Bjiwaard, K. E., Taubenberger, J.K., Lichy, J.H.：Optimization of the isolation and amplification of RNA From formalin-fixed, paraffin-embedded tissue : The armed forces institute of pathology experience and literature review. Mol. Diagn. 2：217-230, 1997.
33) Maheswaran, S., Englert, C., Bennett, P., Heinrich, G., DA, Haber, D. A.：The WT1 gene product stabilizes p53 and inhibits p53-mediated apoptosis. *Gene & Development* 9：2143-2155,1995.
34) Menke, A.L., Shvarts, A., Riteco, N., van Ham, R.C. A., van der Eb, A. J., Jpchemsen, A. G.：Wilms' Tumor 1-KTS isoforms induce p53-independent apoptosis that can be partially rescued by expression of the epidermal growth factor receptor or the insulin receptor. Cancer Res. 57：1353-1363, 1997.
35) Rodeck, U., Bossler, A., Kari, C., Humphreys, C. W., Györfi, T., JMaurer, J., Thiel, E., Menssen, H.D.：Expression of the wt1 wilms'tumor gene by normal and malignant human melanocytes. Int. J. Cancer. 59：78-82, 1994.

研　　究

Study on WT1 as a neoplastic myoepithelial cell marker for pleomorphic adenoma

Tomohiro HADA, Toshinari MIKAMI*
Department of Oral and Maxillofacial Surgery, Division of Maxillofacial Surgery, School of Dentistry, Iwate Medical University
(Chief : Prof. Harumi MIZUKI)
*Department of Pathogenesis and Control of Oral Disease, Division of Oral Pathology, School of Dentistry, Iwate Medical University
(Chief : Prof. Yasunori TAKEDA)
[Received : December 13, 2010 : Accepted : December 27, 2010]

Abstract : Pleomorphic adenoma is the most common type of benign tumor found in salivary glands and is classified as an epithelial tumor. A pathological feature of this tumor is that it consists of two kinds of epithelial cells derived from myoepithelial cells and ductal epithelium. The *WT1* gene was originally identified as the gene responsible for Wilms tumor, a type of child renal tumor. The expression of *WT1* mRNA and protein has been found in various tumors. However, their expression has not yet been examined in pleomorphic adenoma. In this study, the expression of WT1 protein in pleomorphic adenoma was examined using immunohistochemistry to determine whether it could be used as a marker for neoplastic myoepithelial cells of the pleomorphic adenoma. We also examined where *WT1* mRNA was expressed by means of RT-PCR and in situ hybridization. Formalin-fixed, paraffin-embedded tissues from 30 cases of pleomorphic adenoma were prepared for immunohistochemistry, and normal salivary gland tissues were used for the control as a comparison. RT-PCR was conducted on eight cases, and in situ hybridization was also conducted on three cases to examine the expression of *WT1* mRNA. We found that the expression of WT1 protein was detected on neoplastic myoepithelial cells of all 30 pleomorphic adenoma cases. RT-PCR showed that *WT1* mRNA was expressed in 7 out of the 8 cases, and in situ hybridization revealed that this expression was found specifically in tumoral myoepithelial cells. Together, the results indicate that the WT1 protein and the *WT1* mRNA were expressed in tumoral myoepithelial cells of pleomorphic adenoma. This suggests that WT1 can be used as a reliable tumoral marker specific for myoepithelial cells of pleomorphic adenoma.

Key Words : WT1, pleomorphic adenoma, Salivary gland, myoepithelial cell