岩医大歯誌 22：156－162，1997

症　　例

口腔扁平苔癬患者における総義歯補綴治療の臨床経過

熊谷　啓二，小林　琢三*
熊谷歯科医院（院長：熊谷　啓二）
小林歯科医院（院長：小林　琢三）*

（受付：1997年6月16日）
（受理：1997年7月15日）

Abstract : A clinical course of complete denture treatment in a patient with oral lichen planus, due to an irritation of a denture plaque and a food bolus, is presented.

A 70-years-old edentulous man had white changes surounded by erythematous lesion on the right buccal mucosa and the right mandibular residual ridges with pain and buring symptoms. The lesion was clinically diagnosed as lichen planus. He had a cryosurgery for treatment of his lichen planus, and had a prothodontic treatment to restore his oral function.

However, about 7 months after of the treatment, the lichen planus recured, which seemed to be associated with the irritation of a denture plaque and a food bolus. In order to refit the complete denture to his oral tisuue, then the complete denture prothosis were rebased by adding new denture material.

After he wore the complete denture, the lesions disappeared and the area was covered with normal mucosa.

Key words : lichen planus, complete denture, edentulous patient

緒　　言

扁平苔癬は，口腔粘膜の角化性疾患の中でもかなり高頻度にみられる疾患である。この疾患の原因として薬剤[1,2]，歯科用金属によるアレルギーなどを疑った報告[3~10]などがある。しかし、多くは原因不明のまま難治性疾患として，コルチコイド外用薬などで対症的治療が行われている。口腔内に生じる扁平苔癬の歯科治療に関連した原因として，修復用金属のアマルガムや金銀パラジウム合金および床用金属の Co-Cr によるアレルギーなどが報告されている[3~5]。

今回，デンチャープラークと義歯に停滞した食物の残渣による刺激が，臨床的に口腔扁平苔癬と思われる病変の発症原因と考えられた無歯顎患者へ，総義歯を装着した症例を経験したので報告する。

A clinical course of complete denture treatment in a patient with oral lichen planus.

Keiji KUMAGAI, and Takuzoh KOBAYASHI*
(Kumagai Dental Clinic, 7-3 Kamihirasawa Baba, Shiwa, 028-34 Japan, * Kobayashi Dental Clinic, 1-11-4 Saien, Morioka, 020 Japan)

岩手県盛岡市中央通1丁目3－27（〒020）

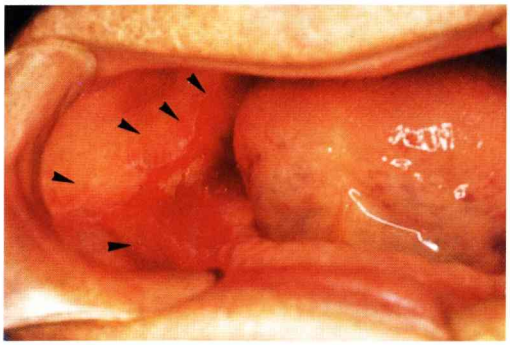

Fig.1. Irregulary defined areas of erosion on buccal mucosa at level of the right molars (arrows). Wickham's striae on the buccal mucosa and tounge adjacent to the erosion.

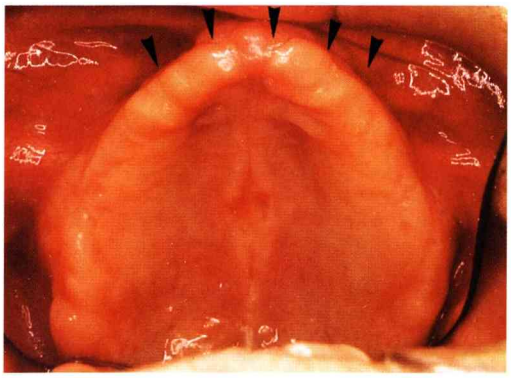

Fig.2. Anterior maxillary residual ridge hyperplasia extends from one canine area to another (arrows).

症　　例

患者：吉○今○人　70才　男性

主訴：頬粘膜と舌側縁の接触痛ならびに咀嚼障害

現病歴：平成5年5月に頬粘膜と舌側縁の接触痛ならびに瀰漫性の発赤が気になり，某大学歯学部口腔外科を受診した。某口腔外科では両側頬粘膜，舌側縁部扁平苔癬の診断のもとに凍結療法を施行した。平成6年6月に，患者が無歯顎のため摂食困難であったことと，患部の病変も縮小傾向になってきたこともあり，補綴治療を著者が以前勤務していた川久保病院歯科に依頼された。

既応歴：食事療法にてコントロールされている軽度の糖尿病のほかに，特記事項はない。

現症：右側下顎は$\overline{7 \sim 4|}$相当部残存歯槽堤から頬粘膜にかけて浮腫性に腫脹していた。一部は潰瘍を伴い，表面が白色の偽膜で被われ，その周囲が瀰漫性に発赤していた。また，右側の舌側縁部も瀰漫性に発赤していた（Fig.1)。その部位は，接触痛ならびに塩味の強い食物摂取により軽度の疼痛が認められた。所属リンパ節の腫脹は触知されなっかた。$\underline{3 \sim 3}$相当部残存歯槽堤には軽度のフラビーガムが認められた（Fig.2)。顎間関係はclass I 級であった。

治療および経過：扁平苔癬様病変とフラビーガム部を除いては，補綴治療の際に問題となる所見は認められなかったので，通法にしたがって総義歯を作製した。扁平苔癬の発症原因として金属イオン[3~7]，化学物質[1,2]，機械的刺激[8~10]などが報告されているので，印象採得は粘膜に対し刺激の少ないシリコーン系印象材を用い，選択加圧印象を行った。義歯の咬合関係は，可及的に両側性平衡咬合を付与した（Fig. 3a, b, c)。

平成6年7月に新義歯を装着した時点では，凍結療法により扁平苔癬様病変は縮小し，安定した状態であった（Fig.4)。その後，経過は良好であったが，平成7年1月，右側下顎頬粘膜に接触痛を訴え来院した。その時の口腔内所見は，右側下顎$\overline{7 \sim 5|}$相当部残存歯槽堤から頬粘膜の表面に角化性粘膜がみられ，その周囲が瀰漫性に発赤していた（Fig.5)。義歯の咬合関係は安定していた。義歯の不適合による刺激によって扁平苔癬様病変が再び生じたものかを確認するため，フィットチェッカー®にて適合検査を行った。義歯床内面と床下組織の適合は比較的良好であったが，義歯の右側下顎頬側から頬側遠心隅角部の研磨面のフィットチェッカー®が厚くなっていた（Fig.6a, b)。これは，緊張していた口腔周囲筋が新義歯に順応し，特に頬筋の緊張が改善されたためと思われた。また，患者も同部に食物が溜まりやすいと訴え，義歯にもデンチャープラークが付着していた。この不潔性沈着物が再び扁平苔癬様病変を生じさせた

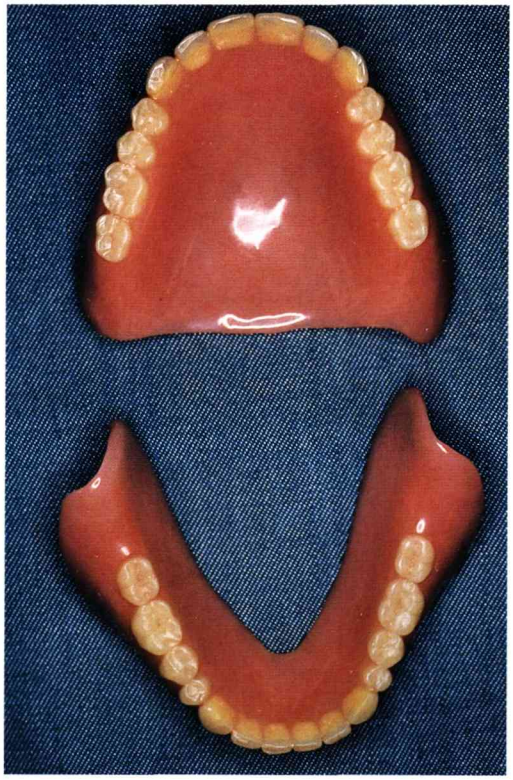

a

b

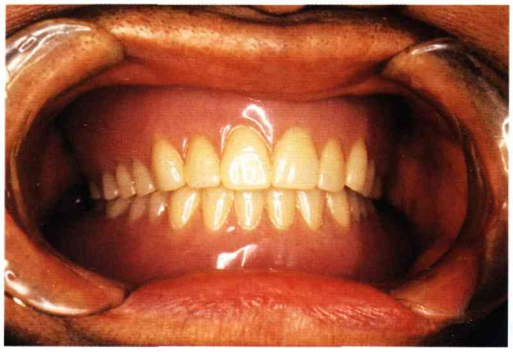

c

Fig.3a. Occlusal view of new complete denture.
3b. Mucosal view of new complete denture.
3c. Intraoral view of new complete denture.

原因と思われたので，義歯研磨面の形態修正と義歯床の清掃をかね，下顎義歯の間接リベースを行うことにした。

印象採得の方法は，粘膜病変の改善をかね，粘膜面と研磨面を同時に印象採得する，粘膜調整材を用いたダイナミック印象法を選択した。しかし，粘膜調整材を使用した2日後，扁平苔癬様病変の悪化とともに *Candida albicans* の感染と思われる所見が認められた（Fig.7)。そこで，義歯の装着を中止し，含嗽剤（ネオヨジンガーグル®）とラクトフェリン[11]を処方して病変の改善をはかった。2週間ほどで病変が改善，安定したため，粘膜面はシリコーン印象材で，研磨面はインプレッションワックス®で印象採得し，間接法リベースを行った（Fig.8a, b)。

平成7年8月にリベースした義歯を装着してから，経過は良好であった（Fig.9)。しかし，平成7年12月，再び右側下顎頬粘膜に接触痛を訴え来院した。口腔内所見は以前より軽度であるが，右側下顎残存歯槽堤ならびに歯肉頬移行部に白色の粘膜がみられた。その周囲は瀰漫性で軽度に発赤していた。患者が，対症療法を希望したため，含嗽剤（ネオヨジンガーグル®），

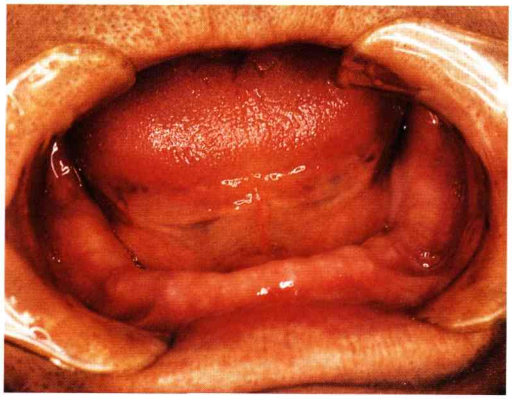

Fig.4. Right buccal and mandibular residual ridge 2 weeks after insertion of new complete denture. Normal color and texture have returned.

Fig.5. Right buccal and mandibullar residual ridge 7 months after insertion of new complete denture.

a

b

Fig.6a, b. Mucosal and occlusal view of the denture base coated Fit Checker®. Distrobuccal flange of lower denture is too thin below border (arrows).

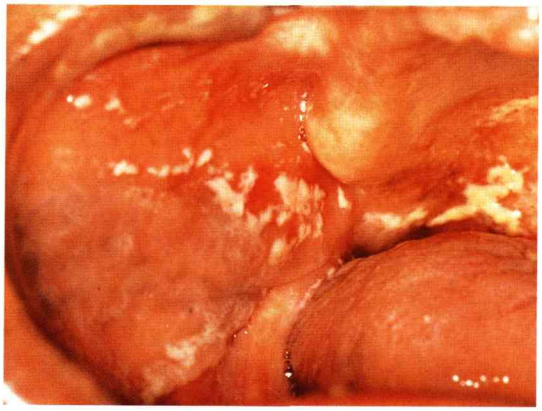

Fig.7. Irregulary defined areas of erosion on buccal mucosa at level of the right molars. Wickham's striae on the buccal mucosa and tounge adjacent to the erosion. The thrush-like lesions of the lichen planus assocciated with Candidal infection.

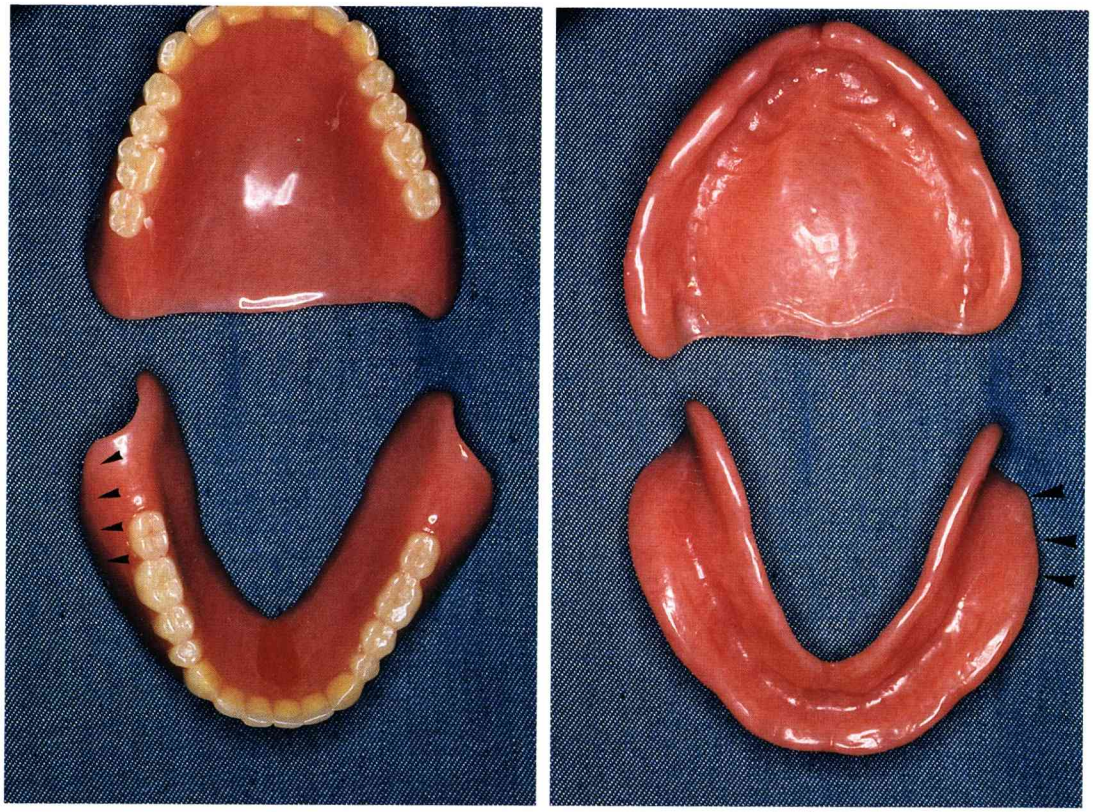

a b

Fig.8a. Occlusal view of rebased complete denture.
b. Mucosal view of rebased complete denture.
Buccal contour has been restore to desire thickness (arrows).

デキサルチン軟膏®を処方し，経過を観察することにした。

平成8年2月に上顎義歯脱落を主訴に来院したため，上下顎総義歯を作製した。右側下顎残存歯槽堤ならびに歯肉頬移行部の粘膜の扁平苔癬様病変は改善していた。その後，6ヶ月から12ヶ月の間隔で扁平苔癬様病変の悪化と改善を繰り返しているが，病変の状態が軽度なため含嗽剤（ネオヨジンガーグル®），デキサルチン軟膏®を処方し，経過を観察している。

考　　察

歯科治療と扁平苔癬との関連として，Mobackenら[7]がアマルガム，林原ら[3]，中山ら[5]，本多ら[4]が金属床用コバルトクロム合金の金属アレルギーによって扁平苔癬が生じた症例を報告している。また，Lindら[10]は，場合によって扁平苔癬様病変の発症に歯科用複合レジンが関与すると述べている。本症例のように，無歯顎患者で装着している義歯に金属を使用していない場合，義歯床のレジンによるアレルギーが扁平苔癬様病変発症の誘因となるかもしれない。しかし，レジン床義歯を十数年装着していることから，他に主な原因があると考えられる。

井上ら[1]は扁平苔癬の病理学的所見[12~15]と薬剤，金属アレルギーなどを関連させ，次のように扁平苔癬の発症機序を想定している。真の原因（ウイルス感染，自己免疫，なんらかの物質によるアレルギー）は不明であるが，なんらかの誘因により基底細胞に変化が起こると，この異常細胞を排除しようとする生体防御反応の一

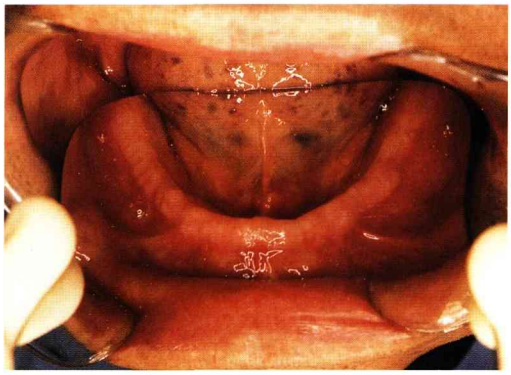

Fig.9. Mondibular rediual ridge 2 weeks after insertion of rebased complete denture.

つとして，活性化T細胞，IgM抗体などが関与してapoptosisが出現してくるのが苔癬型組織反応の主体をなすものと考えている。

これらの発症機序から本症例を考察すると，6ヶ月から12ヶ月の周期で症状の悪化，改善を繰り返していること，リベース操作で床材料が新しくなり，また食物が停滞しにくい義歯床研磨面の形態を付与したころ病変が改善したことから，食物残渣や不潔性沈着物中の細菌によるなんらかの刺激が，基底細胞に変化を起こし扁平苔癬様病変を生じさせたものと考えられる。このことを示唆するものとして，ダイナミック印象時に使用する粘膜調整材が不潔な沈着物を付着しやすい材料のため，印象採得時に扁平苔癬様病変の悪化とともに *Candida albicans* の感染と考えられる所見が認められた。また，クロールヘキシジンなどの抗真菌剤を用いて効果的な口腔内のプラークコントロールを行い，扁平苔癬の完全な軽快や著しい改善を認めた報告[8,9]がある。

本例は，口腔扁平苔癬の組織診断はしていないが，本症の原因は，まだ不明であるとともに，前癌病変であることを示唆する報告[12,13]もある。このことから，本症例は長期的な経過観察が必要と思われる。

ま　と　め

臨床的に口腔扁平苔癬と思われた無歯顎症例へ総義歯を装着し，その後の経過について報告した。その発症の原因として，デンチャープラーク中の細菌や食物残渣による刺激が主な要因と考えられた。扁平苔癬は再発を繰り返すことと，癌化する可能性もあることから，今後，病変への刺激をコントロールあるいは除去し，治療薬と治療法の効果的な使用，および長期の経過観察が必要と思われる。

謝　　辞

稿を終えるにあたり，ご校閲を賜った恩師，岩手医大歯学部歯科補綴学第一講座教授　田中久敏先生に深甚なる謝意を表します。

文　　献

1) 井上勝平，緒方克巳：口唇の扁平苔癬，皮膚科診療，8：683-686, 1980.
2) 斉藤忠夫，浜田念夫：カラーフィルム現像者に見られた扁平紅色苔癬，皮膚科の臨床，6：766-769, 1964.
3) 林原利朗，大山勝郎，児玉圀昭：歯科用コバルト合金による口腔粘膜扁平苔癬，臨皮，36：481-485, 1982.
4) 本多章乃，宮川かおり，本庄知夫，馬場俊一，鈴木啓之：金属床義歯による口唇・口腔粘膜の扁平苔癬，皮膚臨床，34：199-202, 1992.
5) 中山秀夫：歯科用金属アレルギーによる全身の扁平苔癬の1例，皮膚，25：664-665, 1983.
6) Akiya O., Morimoto M., Suzuki Y., Hiura H., Katagiri S., and Kawasaki Y.: A case of oral lichen planus due to palladium. *Bull. Tokyo dent. Coll.* 37: 35-39, 1996.
7) Mobacken, H., Hersel, K., Sloberg, K., and Thilander, H.: Oral lichen planus: hypersensitivity to dental restoration material. *Contact Dermatitis.* 10: 11-5, 1984.
8) Erpenstein, H.: Periodontal and prosthetic treatment in patients with oral lichen planus. *J. Clin. Periodontol.* 12: 104-112, 1985.
9) Kalz, J., Goultschin, J., Benoliel, R., rotstein, J., and Pisanty, S.: Lichen planus evoked by periodontal surgery. *J. Periodontol.* 15: 263-265, 1988.
10) Lind, P. O.,: Oral lichenoid reactions related to composite restorations. Preliminary report. *Acta Odontol. Scand.* 46: 63-65, 1998.
11) 佐藤　保，佐藤れえ子：口内炎および歯周病に対

するラクトフェリン応用の臨床的評価，日歯保誌，39（春期特別号）：10, 1996.
12) 井ノ上俊郎，杉原一正，鶴野一洋，永谷義隆，中村繁，福岡力，山元謙一，増田敏雄，山下佐英：口腔扁平苔癬の臨床統計的観察，日口外誌，28：1571–1576, 1982.
13) Andreasen J. O. : Oral lichen planus II. A histologic evaluation of ninety-seven cases. *Oral Surg. Oral Med. Oral Pathol.* 25 : 158–166, 1968.
14) Dockrell, H. M., and Greenspan, J. S. : Histochemical identification of T cell in oral lichen planus. *Oral Surg.* 48 : 42–46, 1979.
15) Ishii T. : Immunohistochemical demonstration of T cell subsets and accessory cells in oral lichen planus. *J. Oral Pathol.* 16 : 356–361, 1987.