症 例 報 告

内容液のアミラーゼ定量分析を行った口底部類皮嚢胞の一例

中山温史、瀬川 清、笹原健児、工藤啓吾、佐藤方信*
岩手医科大学歯学部口腔外科学第一講座
（指導：工藤 啓吾 助教授）
*岩手医科大学歯学部口腔病理学講座
（主任：佐藤 方信 教授）
〔受付：1992年7月 2日〕
〔受理：1992年7月20日〕

Abstract：A 55-year-old man presented at our department with a dermoid cyst which occurred in left floor of the mouth. The mucous membrane at the site of the lesion was normal in color. The cyst was soft, elastic and fluctuant. In examination of the intracystic fluid by exploratory puncture, the amylase level was 100 IU/l. It was less than that in the fluid from ranula ($73 \times 10^6 \sim 1{,}300 \times 10^6$ IU/ℓ). Macroscopically, the extirpation of specimen had a cystic lesion, and histopathologically it was composed sebaceous glands, hair follicles and smooth muscles existing in part of the fibrous connective tissue of the cyst wall. The diagnosis of dermoid cyst was thus established. It is suggested that when a dermoid cyst in floor of the mouth is encountered, amylase analysis is very useful for clinical differentiation from sublingual and submental ranula.

Key words：dermoid cyst, amylase, floor of the mouth

緒 言

類皮嚢胞の内容物は一般的に豆腐かす状あるいは軟泥状であり[1]，液状を呈する頻度は低いと言われている[2]。最近，我々は青年期よりあった口底部の腫脹に対して，術前に舌下顎下型ガマ腫と類皮嚢胞との鑑別を要したため，超音波診断[3]と内容液のアミラーゼ定量分析[4]を行うことによって，臨床的にガマ腫を否定し得た1症例を経験したので，その概要を報告する。

症 例

患 者：55歳，男性，会社員。
初 診：1989年5月3日。

A case of dermoid cyst in floor of the mouth analyzed amylase for cystic fluid.
Atsushi NAKAYAMA, Kiyoshi SEGAWA, Kenji SASAHARA, Keigo KUDO and Masanobu SATOH*
(First Department of Oral and Maxillofacial Surgery, School of Dentistry, Iwate Medical University, Morioka, 020 Japan)
(*Department of Oral Pathology, School of Dentistry, Iwate Medical University, Morioka, 020 Japan)

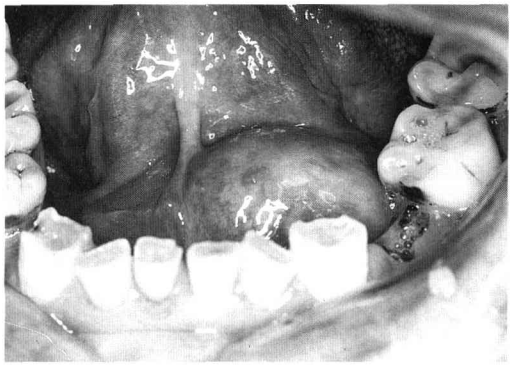

Fig.1　A swelling exists in the left floor of the mouth at first examination.

主　訴：54| 部頬側歯肉の腫脹。

既往歴：15歳時，虫垂切除。

現病歴：1989年5月1日54| 部頬側歯肉部の有痛性腫脹が生じ，某歯科医院で消炎処置を受け，症状が軽減したため放置していた。1991年1月7日同部に再び同様の症状が出現したため，同歯科医を受診したところ，本学を紹介され，来科した。また，口底部の腫脹は30年前より気づいていたが，放置していたところ，最近になり徐々に大きくなってきた。

口腔外所見：顔貌に著変は認められなかったが左側頸部にごく軽度のびまん性腫脹がみられた。

口腔内所見：7┼1の根尖相当部の頬側歯肉部に中等度のびまん性腫脹がみられ，2| 根尖相当部には羊皮紙様感が認められた。さらに，53|1は失活していた。一方，2┼6部の口底部に粘膜色の半球状の膨隆が認められ，弾性軟で，波動が触知された（図1）。

X線検査所見：境界明瞭な単胞性の透過像が6┼1の範囲に認められた。

超音波検査所見：口底部の腫脹に一致して48×36㎜大の cystic echo 像が認められた。オトガイ下正中部からの走査では，病変部は口底部からオトガイ舌骨筋に達し，境界は明瞭であったが，臼歯部ではやや不明瞭となっていた（図2）。

試験穿刺所見：口底の腫脹部からの試験穿刺

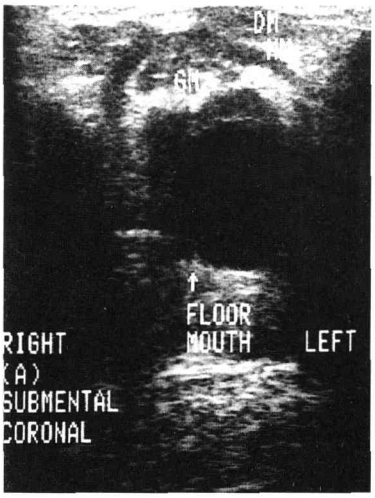

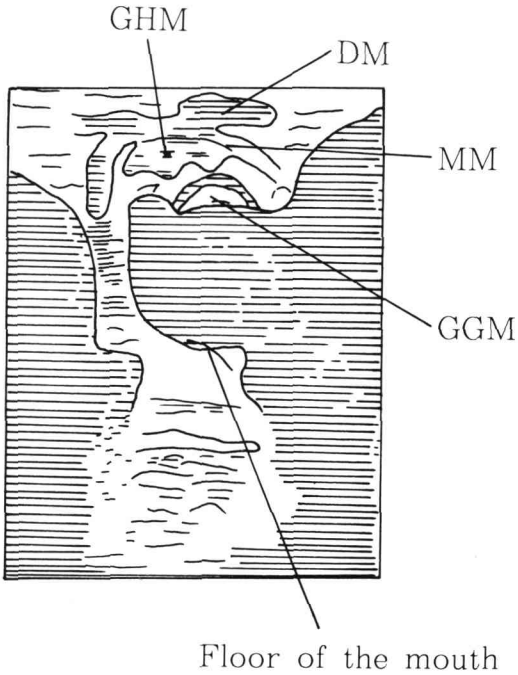

Fig.2　Ultrasonographic examination of the cystic lesion in the submental region.
DM：digastric muscle，MM：mylohyoid muscle，
GHM：geniohyoid muscle，GGM：genioglossus muscle

Fig.3 Histopathologic finding of the cyst wall shows that sebaceous glands, hair follicles and smooth muscles are present and the cyst is lined by stratified squamous epithelium. (Hematoxylin and eosin staining, × 40)

では黄色透明な液体が2 ml吸引された。これをアミラーゼ定量分析（G 7合成基質法）したところ，その値は100 IU／lで，唾液（正常値：$73 \times 10^6 \sim 1{,}300 \times 10^6$ IU／l）よりも低く，血清（正常値：129～431 IU／l）とほぼ同じ値であった。

臨床診断：上顎嚢胞および口底部嚢胞。

処置および経過：全身麻酔下で上顎嚢胞に対しては摘出術と6┴1の歯根端切除術を施行したが，嚢胞は上顎洞とは交通していなかった。また，口底部の嚢胞は正中部の縦切開により摘出したが，術中の所見では線維性の被膜はオトガイ棘にまで達していた。

病理組織学的所見：上顎嚢胞の内面は扁平上皮あるいは，立方ないしは，円柱上皮によって被覆され，一部には繊毛上皮も認められた。嚢胞壁は軽度の慢性炎症性細胞浸潤を伴う線維性肉芽組織からなっていた。口底部の病変は内面が角化重層扁平上皮によって被覆されている嚢胞で，嚢胞壁は慢性炎症性細胞の軽度のびまん性浸潤を伴う線維性組織からなり，その一部に皮脂腺，毛包，平滑筋などが認められた（図3）。

病理組織学的診断：上顎の歯根嚢胞と口底部の類皮嚢胞。

考　　察

本例は上顎小臼歯部の歯根嚢胞による腫脹を主訴に来院した。しかし，同時にみられた口底部の類皮嚢胞が臨床的にはガマ腫との鑑別が困難であったので，以下のような検討を加えた。

類皮嚢胞はその壁が表皮と皮膚付属器官からなり，その発生頻度は低いが，口腔領域では口底部に多く，ときには，頬部，口唇，舌などにもみられる[1]。肉眼的には類表皮嚢胞との鑑別診断は困難であるが，自験例では発生部位が口底部で，表面が粘膜色を呈していたことから舌下顎下型ガマ腫との鑑別が必要であった。類皮嚢胞の内容物は豆腐かす状あるいは軟泥状のことが多いが[2]，自験例では液体であった。これまで類皮嚢胞の内容液についてアミラーゼの定量を行った報告はみられていない。著者らは自験例の嚢胞内容液についてアミラーゼの定量分析[4]を行ったところ，その値は唾液のアミラーゼ値より低く，ガマ腫とは考えられなかった。摘出材料の病理組織学的検査では線維性の嚢胞壁内に皮脂腺，毛包，平滑筋などが認められたことから，本例はオトガイ舌下型類皮嚢胞[5]と診断した。

嚢胞性疾患は病変の性状により内容物が異なり必ずしも一定してはいない。内容物または内容液の性状が類似している類皮嚢胞とガマ腫とを鑑別する際には，超音波検査[3]，CT[3]，MRI[6]など，画像診断の有用性が報告されている。しかし，これらの検査の他に嚢胞内容液に対するアミラーゼ定量分析[4]は，副作用もなく，かつ容易に行うことができる。したがって，非定型的な内容液を有する類皮嚢胞とガマ腫を鑑別する際にはこれらの嚢胞はアミラーゼ濃度が有意に異なった値を呈するので，鑑別診断法の一つとして，高い価値があるものと思われた。

結　　語

我々の経験した左側口底部における類皮嚢胞の1例は，正常粘膜色を呈していたが，触診では弾性軟で，波動が触知されたので，臨床的にガマ腫との鑑別を要した。そこで内容液のアミラーゼ定量分析を行ったところ，その値はガマ

腫の内容液（唾液）に比べて明らかに低く，病理組織学的には類皮嚢胞であった。

本論文の要旨の一部は1991年9月16日に行われた第23回みちのく歯学会（盛岡市）にて発表した。

引　用　文　献

1）石川梧朗：軟部組織に発生する嚢胞，口腔病理学Ⅱ.永末書店，京都，401－403ページ，1990.
2）大野邦博，曽田忠雄，石田　恵，伊藤秀夫：口腔領域の類皮嚢胞50例の臨床統計ならびに本邦における文献的考察，日口外誌，25：842－847，1979.
3）荻場貴夫，伊藤和也，和田　清，森田宏史：口腔底に生じた類皮嚢胞の一例，耳鼻臨床（補），38：215－219，1990.
4）松本　憲，森下正明，松村智弘，北野栄一郎，渡辺林三：内容液が高いアミラーゼおよびγ－GTP活性を示した側頸部鰓原嚢胞の2例，日口外誌，27：873－878，1981.
5）貞岡達也，本山壮一，杉田邦洋，牧本一男：口腔内への多量排膿をみた口腔底類皮嚢胞例，耳鼻臨床，84：49－53，1991.
6）今井隆生，竹本　隆，安井昭夫，石原　朗，山下敏康，伊藤暖果，大木靖朗，高井　克，深谷昌彦，三原　学：舌下およびオトガイ下に腫脹をきたした舌下型類皮嚢胞－核磁気共鳴映像の有用性について－，日口外誌，35：1971－1921，1989.