上顎洞アスペルギルス症の一例

佐藤 方信　金子 良司　對馬 壽夫
鈴木 鍾美　前田 康博*
岩手区科大学歯学部口腔病理学講座（主任：鈴木鍾美教授）
岩手県立久慈病院歯科*

〔受付：1985年1月16日〕

抄録：右上顎洞のアスペルギルス症の1例を報告した。症例は右上顎洞炎および術後性上顎嚢胞手術の既往歴をもつ66才の女性で右上顎洞部の違和感を訴えて来院した。右上顎洞より採取した茶褐色の肉芽様塊状物についての病理組織学的検査の結果，アスペルギルス症と診断した。術後10カ月の現在，経過は良好である。

Key wards : Aspergillosis, Maxillary sinus, Histopathology

緒　　言

真菌は広く自然界に分布し，通常は病原性の低いものとして知られている。しかし，近年各種の抗生物質および化学療法剤などの連用ないし乱用による菌交代現象あるいは宿主の抵抗力の減弱などによって真菌症が増加の傾向にある。口腔領域においては口腔カンジダ症，放線菌症が一般的で，まれに上顎洞のアスペルギルス症もみられるが，発表されているものはほとんどが耳鼻科領域からである。上顎洞アスペルギルス症は臨床的に上顎洞炎，悪性腫瘍などとの鑑別診断も時に困難なことがあり[1,2]，臨床的にも重要な疾患である。著者らは上顎洞のアスペルギルス症を経験したので若干の考察を加えて報告する。

症　　例

症例：T．S.，66才，女性

主訴：右側頬部違和感

既往歴：38才，右上顎洞炎の手術
　　51才，甲状腺機能亢進症の手術
　　64才，右側術後性上顎嚢胞の手術

家族歴：特記事項なし

現病歴：約6カ月前より右側頬部の違和感を訴えていたが，同部に鈍痛および黄色鼻汁をみるようになって来院した。

現症：

全身所見　体格，栄養ともに良好で顔貌は右側頬部にびまん性腫脹を認める。同部に軽度の圧痛があるが熱感はない。開口障害はなく，所属リンパ節の腫脹および圧痛などはない。

口腔内所見　上下顎ともに無歯顎で，$\underline{76}$相当部歯肉頬移行部に軽度のびまん性腫脹を認めた。圧痛は軽度であったが，その上方に以前の手術による拇指頭大の骨欠損を認めた。

X線所見：右側上顎洞には左側に比較してびまん性に淡い陰影を認めた（図1，2）。

臨床診断：右慢性上顎洞炎

処置および経過：局麻にて洞の試験穿刺を施

A case of aspergillosis of the right maxillary sinus
Masanobu SATOH, Ryoji KANEKO, Toshio TUSHIMA, Atsumi SUZUKI and Yasuhiro MAEDA*
(Department of Oral Pathology, School of Dentistry, Iwate Medical University, Morioka 020)
*(Dental Clinic, Iwate Kenritsu Kuji Hospital, Kuji, Iwate, 032)
岩手県盛岡市内丸19－1（〒020）
*岩手県久慈市中町1－15－3（〒032）

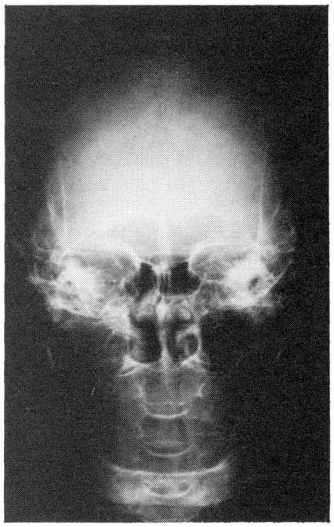

図1　頭部X線写真，正面像（P－A）

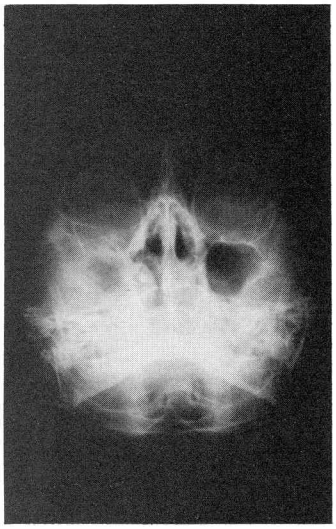

図2　頭部X線写真，Water 位

行したが貯留液はなく，右上顎洞試験開拡を行った。その際洞内に茶褐色の肉芽様塊状物の充満を認め，これを摘出して病理組織検査を行った。組織検査の結果，アスペルギルス症とのことでパニマイシン含有ネブライザー施行，外来にて経過を観察しているが，術後10か月の現在訴えもなく経過は良好である。

病理組織学的所見：摘出された組織塊はY字型の分枝を呈し，中隔をもつ菌糸が同心円状，層状に増殖する菌球 Fungus ball の形成よりなり，アスペルギルス症と診断した（図3，4）。

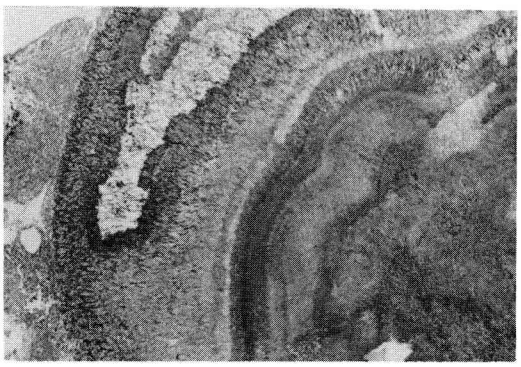

図3　アスペルギルス菌球の組織像，層状ないし同心円状の構造を示す。Grocott 染色

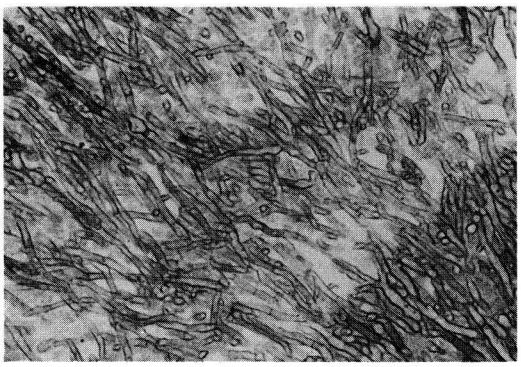

図4　アスペルギルス菌糸塊(図3の拡大)．Y字形の分岐を示し，節を有する菌糸．Grocott 染色

確定診断：右上顎洞アスペルギルス症

考　　察

アスペルギルス症は子嚢菌類に入るアスペルギルス属によって引きおこされる真菌症である。アスペルギルス属には多くの菌種が知られているが，人に病原性を有するのは A. fumigatus が最も多く[3]，A. terreus，A. sydowii，A. nidulans，A. niger なども人に感染する[4]。これらの菌種の同定は培養によらなければならないが，著者らの症例では培養を行うことができなかった。

アスペルギルスは広く自然界に分布し，生体の抵抗力の減弱した時，この菌を吸入または食物とともに嚥下すると本症を起す[5]といわれている。近年，各種の化学療法剤，抗癌剤，免疫抑制剤，ステロイド剤などの連用ないし乱用に

より，全身性真菌症が増加している[6,7]。アスペルギルス症は外因性の真菌症で肺にもっとも病変をつくることが多く，消化管をおかすこともあり，血行性に全身に撒布され，肝，脾，腎，中枢神経などに病巣をつくることもある[5]。奥平ら[7]はわが国の剖検例における内臓真菌症を年度別に集計しているが，これによれば内臓真菌症は抗生剤，抗癌剤およびステロイド剤などが広く使用され始めた1950年代から逐年的に増加しているという。そして内臓真菌症のなかで，もっとも多いのはカンジダ症で，ついでアスペルギルス症，クリプトコッカス症およびムコール症であったという[6,7]。

このような真菌症の増加の傾向は口腔領域でもみられるが[1]，口腔，咽頭の真菌症は圧倒的にカンジダが多く[8]，アスペルギルス症の報告例は少ない。また，耳鼻咽喉科領域および気管，気管支，肺の真菌症も増加する傾向にある。鼻，副鼻腔の真菌症の報告は少ないが[2]，そのなかでもアスペルギルス症の頻度が最も高いと報告されている[8]。

真菌は口腔，咽頭などに常在するので病変が真菌によったものであることを診断するのは必ずしも容易ではないが，局所に多量の真菌が存在し，組織内に真菌が証明されれば診断は確実であるといわれる[8]。また，山下[9]は真菌症の診断に臨床所見および症状，局所からの菌の培養および同定，組織検査による菌の証明が必要であると述べている。しかし，実際には菌の培養および同定が行われて発表された症例は少なく，病理組織検査によりアスペルギルス症と判明した症例の報告が多い。これは術前に上顎洞炎あるいは腫瘍性病変との鑑別が困難なことが多く[2,8]，術後の病理組織検査の結果アスペルギルス症と診断された症例が多いことなどによる。著者らの症例も術後に病理組織検査の結果アスペルギルス症と診断したので，真菌の培養および同定は行うことができなかった。ちなみに西岡ら[2]は上顎洞洗浄液の沈渣の細胞診検査および沈渣のパラフィン包埋された病理組織検査で真菌症の術前診断が可能であったと述べ，上顎洞真菌症の術前診断に細胞学的診断法をすすめている。また，河合[11]は上顎洞穿刺を行ない吸引した乾酪様物質に対して真菌培養，病理組織検査を行うことにより術前診断が可能であることを強調している。

アスペルギルス症は組織学的に好中球の浸出と大単核細胞の増生を促し，壊死を伴なうのが特徴とされ[5]，既存の空隙に増えることが多く，時に菌球 fungus ball を作る[10]。さらに病巣内の菌はY字形の分岐を示す菌糸で，その幅は一様で PAS 染色で菌膜はよく染まり，菌体内部は染まり難いが，菌糸隔壁が明瞭に認められ，アザン染色では菌壁が紫青色，菌体内部は赤く染まる[5]。菌球は組織学的に層状，同心円状または扇状の構造をとる[2]。著者らの症例の上顎洞より摘出した組織塊はこのような組織学的特徴を示すアスペルギルスの増殖よりなっていた。

副鼻腔真菌症の多くは限局性で，予後は一般に良好であるといわれているが[1]，真菌症は今後も発生の増加傾向が示唆されていることから，本症の適格な術前診断はもちろんのことその発症の予防に関しても充分な注意が望まれる。

結　　語

右上顎洞に発生したアスペルギルス症の1例（66才，女性）を報告した。本症は上顎洞炎，悪性腫瘍などとの鑑別診断が困難で術前診断が難しいことが多い。著者らの症例も術後に組織学的検査によってアスペルギルス症と診断したため培養による菌種の同定はできなかった。

Abstract : A 66-year-old female with aspergillosis of the right maxillary sinus is reported. She had been suffering from discomfort in the right maxillary region. An X-ray examination revealed a diffuse radiopacity in the right maxillary sinus. Histopathological examination of the biopsy material from the sinus revealed the presence of aspergillus. Follow-up examination of the case have so far shown no recurrence.

文　　献

1）金川昭啓，河野信彦，内山長司：上顎洞アスペルギルス症の1例，九州歯会誌，38：492-496，1984.
2）西岡慶子，小河原利彰，内藤正之，菅波和子，増田　游，田仲俊雄：上顎洞アスペルギルス症の術前細胞学的診断，耳喉，56：99-104，1984.
3）Morgan, M.A., Wilson, W.R., Neel, H.B. and Roberts, G.D. : Fungal sinusitis in healthy and immunocompromised individuals, *A. J. C. P.*, 82 : 597-601, 1984.
4）牛場大蔵：細菌学入門，13版，南山堂，東京，356，1978.
5）赤崎兼義：病理学総論，12版，南山堂，東京，339，1981.
6）Abe, F., Takeyama, M., Shibuya, H., Azumi, N. and Ommura, Y. : Disseminated fungal infection —A review of 20 autopsy cases—, *Acta Pathol. Jpn.*, 34 : 1201-1208, 1984.
7）奥平雅彦，久米　光：最近の真菌感染症—剖検例を中心に—，医学のあゆみ，111：1029-1036，1979.
8）佐藤靖雄，鈴木淳一：臨床耳鼻咽喉科学書，上巻，金原出版，東京，141，1977.
9）山下憲治：耳鼻咽喉科真菌症の最近の動向，耳鼻臨床，57：507-520，1956.
10）大西義久，京極方久，綿貫　勤：エッセンシャル病理学，1版，医歯薬出版，東京，165，1982.
11）河合清隆：副鼻腔真菌症3症例について，耳展，17：353-358，1974.