症例報告

下顎第3大臼歯と第4大臼歯の融合の1例

戸塚盛雄　福田容子　小川光一
岩手医科大学歯学部歯科予診室（主任：戸塚盛雄教授）
武田泰典*
岩手医科大学歯学部口腔病理学講座*（主任：鈴木鍾美教授）
大西正俊**
山梨医科大学歯科口腔外科**（主任：大西正俊教授）

〔受付：1985年12月20日〕

抄録：26歳女性の左側下顎第3大臼歯と第4大臼歯の融合の症例を経験した。第3大臼歯と第4大臼歯を一塊として摘出，組織学的所見でエナメル質，象牙質およびセメント質の結合がみられ，共通の歯髄腔を有していた。

Key words：distomolar, fourth molar, fusion.

はじめに

歯数異常には，歯数過多と歯数不足とがあり一般に歯数過多の発現頻度は歯数不足より少ないとされている[1]。Stafne[2]は過剰歯の好発部位について，上顎前歯部が最も多く，次いで上顎大臼歯部であり，下顎大臼歯部に発現することは稀であると報告している。特に第3大臼歯の後方に第4大臼歯の出現する頻度は極めて少ない。

われわれは，下顎第3大臼歯の後方に第4大臼歯が出現し，さらに，これら両歯が融合していた症例を経験したので報告する。

症例

患者：26歳，主婦。

初診：昭和49年10月30日（東京医科歯科大学歯学部附属病院第1口腔外科）。

主訴：夜間における⌋8部の自発痛。

既往歴，家族歴：特記すべき事項なし。

現病歴：初診約5カ月前より，疲労時や夜間に，⌋8部に軽度の自発痛を生じるも放置していた。症状が軽減しないため，来院2日前に近くの歯科医を受診，歯科用X線撮影の結果，⌋8の後方に過剰歯の存在を指摘され，紹介にて来院した。

全身所見：体格，栄養状態ともに中等度で，全身的に異常は認められない。

口腔内所見：$\frac{765|456}{6\ |456}$に充填物があり，$\frac{8|8}{8|}$はほぼ正常方向に萌出していた。⌋8の近心咬頭お

A case of the fusion of the third and fourth molars in the mandible
Morio Totsuka, Yohko Fukuta, Koichi Ogawa, Yasunori Takeda* and Masatoshi Ohnishi**
(Departments of Oral Diagnosis, and Oral Pathology*, School of Dentistry, Iwate Medical University, Morioka, 020 **Department of Dentistry, Oral and Maxillofacial Surgery, Facalty of Medicine, Yamanashi Medical College, Yamanashi, 409-38)
岩手県盛岡市中央通1丁目3—27（〒020）
*岩手県盛岡市内丸19—1（〒020）
**山梨県中巨摩郡玉穂村下河東1110（〒409-38）

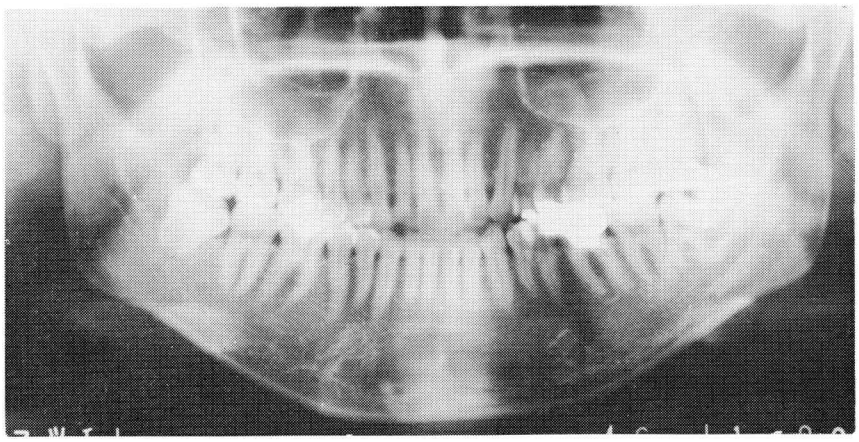

図1　オルソパントモX線像　$\overline{|8}$と$\overline{|9}$が一塊として認められる

よび$\overline{|9}$の遠心咬頭の一部が口腔内に露出し，その間は正常歯肉で被覆されており，軽度の圧痛がみられたが，開口障害はなかった。

X線所見：$\frac{8|8}{8|8}$いずれも萌出しており，左側下顎にのみ第4大臼歯が認められ，$\overline{|8}$の遠心に位置し，$\overline{|8}$と一塊となっており，$\overline{|8}$と$\overline{|9}$は融合しているものと考えられた（図1）。

処置：$\overline{|8}$および遠心に位置する$\overline{|9}$を，埋伏下顎智歯の抜去術に準じ，一塊として抜去した。すなわち，左下顎孔伝達麻酔と局所浸潤麻酔下にて，$\overline{|7}$近心頰側粘膜に縦切開を加え，$\overline{|8}$と$\overline{|9}$の遠心部に粘膜切開を加え，粘膜を剝離，歯肉粘膜弁を形成，$\overline{|8}$と$\overline{|9}$部の頰側歯槽骨を丸ノミにて削除，挺子にて$\overline{|8}$と$\overline{|9}$を一塊として抜去した。その際，$\overline{|8}$の近心根尖部を破折した。$\overline{|7}$の縦切開部と遠心側歯肉を一部縫合し，抗生物質添加オリーブ・ワセリンガーゼを挿入し，圧迫止血した。

抜去歯牙所見：$\overline{|8}$の咬合面は5咬頭，$\overline{|9}$は中心結節と思われる咬頭を含め8咬頭が観察された。$\overline{|8}$と$\overline{|9}$は歯冠部および歯根部で結合しており，歯冠結合部の咬合面中央には深い象牙質う蝕が認められた（図2）。前述の如く，$\overline{|8}$と$\overline{|9}$は歯冠部，歯根部とも互いに完全に結合していたが，$\overline{|8}$は2根を有し，$\overline{|9}$は台状根を呈していた（図3）。

抜去歯牙のX線所見：$\overline{|8}$と$\overline{|9}$は歯冠部，歯根部とも結合し，大きな歯髄腔を共有していた（図4）。

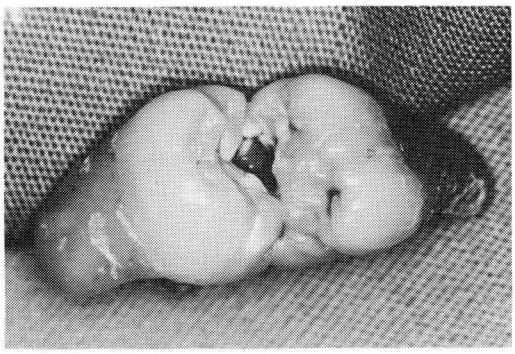

図2　抜去歯牙の咬合面観

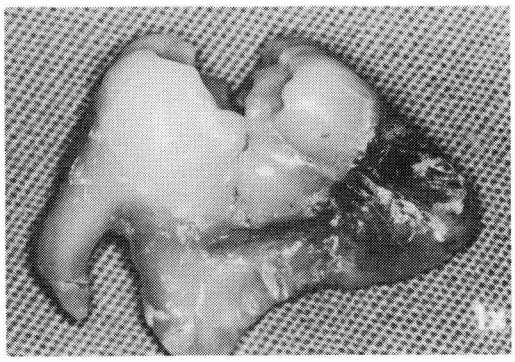

図3　抜去歯牙の頰側面観

抜去歯牙の計測値：$\overline{|8}$では近心から結合部までは11.3mm，結合部から$\overline{|9}$の遠心までは9.4mm $\overline{|8}$の近心頰側歯冠長6.2mm，舌側歯冠長6.6mm，歯根長11.8mm，歯冠の巾10.9mm，$\overline{|9}$では遠心頰側歯冠長5.3mm，舌側歯冠長

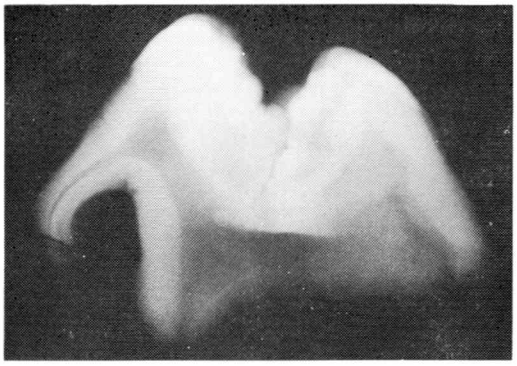

図4　抜去歯牙のX線像

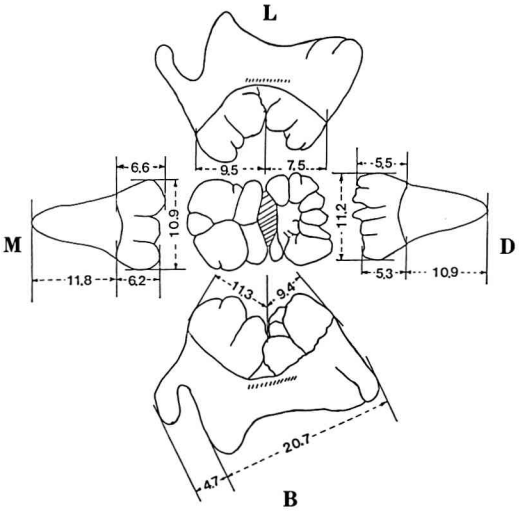

図5　抜去歯牙の計測値　単位 mm

5.5mm，歯根長10.9mm，歯冠の巾11.2mmで，重量は4.17gであった（図5）。

抜去歯牙の組織学的所見：研磨標本にて観察したところ，近遠心切断面で，|8，9結合部のエナメル質，象牙質およびセメント質の結合が明らかに認められ，かつ共通の歯髄腔がみられた。結合部は象牙質う蝕になっており，その部の歯髄腔は垂直的に圧平され，狭小となっていた。う蝕部の象牙細管の走向に乱れが認められる以外，硬組織構造に著変はみられなかった（図6）。

考　　察

(i)　臼歯部過剰歯の呼称について

Bolk（1914）[3] は大臼歯部頬側に発現する過剰歯を臼旁歯（paramolar），第3大臼歯の遠心部に発現するものを臼後歯（distomolar），即ち第4大臼歯（fourth molar）と命名した。そして，この両者の発生成因が基本的に異なるものであるとして区別した。彼は臼旁歯を第2・第3大臼歯の先行乳歯とみなした。これに対して，藤田[4] は大臼歯の過剰歯の形態が移行型をもって，臼後結節，臼旁結節に基づいていることと，萌出の時期を考慮すると，乳歯とは考えにくいとしている。また，野坂[5] らは臼旁歯と臼後歯の両者間に，形態的に相違がなく，臼歯部過剰歯の大部分が結節状を呈していることからも，萌出位置で区別する必要はなく，全てparamolar で良いとしている。

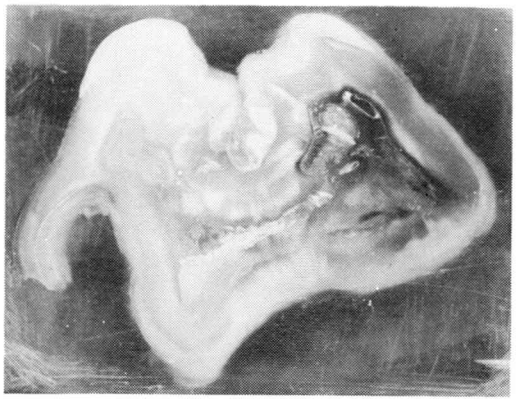

図6　抜去牙の研磨標本

(ii)　下顎第4大臼歯の発現の割合

Stafne（1932）[2] は48,550名のX線写真を観察し，441名 500歯の過剰歯を分析し，上顎第4大臼歯 131歯に対し，下顎第4大臼歯は10歯であったと報告している。穂坂（1936）[6] は22,072名中に2例の第4大臼歯を報告し，そのうち1例が下顎であったとしている。また，岡本ら（1963）[7] は81,231名中，下顎過剰歯16例を報告し，そのうち第4大臼歯は2例であったとしている。いずれにしても，下顎第4大臼歯の発現は稀であることが推察される。

(iii)　下顎第4大臼歯の報告例

本邦における下顎第4大臼歯の報告は，森（1925）[8] を始めとし，現在まで約50例の報告がみられる。性別では男性：女性＝3：1と男

表1　本邦における下顎第3・第4大臼歯との結合症例

No.	報告者	発表年	性	年齢	左右側	備考
1	森　忠雄[9]	1931	女	不明	左	根端部セメント質で癒着　2.41g
2	山本義茂[10]	1934	男	32	左	癒合（X線検査のみ）
3	青井東平[11]	1935	不明	不明	左	セメント質で癒着　2.7g
4	川西兼敏[12]	1938	男	32	左	歯頚部直下で融合　2.85g
5	斎藤新典[13]	1939	男	48	左	象牙質により癒合　2.50g
6	石天泰三[14]	1940	女	38	右	2根癒着，髄腔は独立　2.2g
7	脇屋和夫[15]	1941	男	28	左	癒着（X線検査のみ）
8	大石勝人[16]	1941	女	23	右	癒合，髄腔が交通
9	北村勝衛[17]	1941	男	66	右	象牙質で結合，髄腔が交通
10	大竹敏治[18]	1950	男	32	右	象牙質，セメント質で癒合　4.0g
11	菊池美彦[19]	1953	男	27	両側	両側共癒合（X線検査のみ）
12	成川誠義[20]	1954	男	29	右	2次的に癒合，エナメル滴をともなう
13	大久保忠義[21]	1960	男	27	右	歯根部で癒着
14	中田　実ら[22]	1964	男	31	左	象牙質で癒合，髄腔は共通　2.9g
15	久野吉雄ら[23]	1970	女	21	左	癒合，髄腔は共通　3.0g
16	〃	〃	女	25	右	癒合，髄腔が交通　1.9g
17	〃	〃	男	23	右	象牙質，エナメル質で癒合　2.3g
18	三輪純吉ら[24]	1975	男	21	左	根管は別々
19	西嶋克巳ら[25]	1978	男	42	右	癒合，歯根歯髄の共有
20	岡本　治ら[26]	1981	女	26	左	癒合，髄腔が交通
21	〃	〃	女	24	左	癒着，歯髄，歯根が別個
22	本症例	1986	女	26	左	融合，髄腔が共通　4.17g

性に多く，左右別ではほぼ同数で，両側例が8例あった。これらのうち，下顎第3大臼歯と第4大臼歯との結合例は本例を含め22例[9-26]であった（表1）。なお，岡本[26]らの症例については，第3大臼歯と第4臼歯との癒合および癒着例と記載してある症例のみを引用し，また，沖永[27]の報告例については，性，年令，左右側などの記載が不明のため除外した。

(Ⅳ)　歯の融合について

2歯または数歯が結合した状態について，Busch（1897），Euler（1934，1939），Lux und Lux（1931）などの分類があるが，石川ら[28]は，Euler の分類における融合歯と双生歯とは，一旦でき上った結合状態から正確に区別し難いとの鑑点から，Lux und Lux の分類に準じ，次のように分類している。すなわち，2コまたは数コの歯のセメント質のみによる結合を癒着（concrescence）とし，2コまたは数コの歯の象牙質およびエナメル質，あるいは象牙質とセメント質による結合を融合（fusion）として2種に分け，さらにそれぞれを正常歯相互間のもの，正常歯と過剰歯相互間のもの，過剰歯相互間のものとに分類している。

(Ⅴ)　融合の成り立ち

融合の成り立ち方には1コの歯胚が不完全分裂をなす場合と，2コ以上の歯胚が早期に結合する場合とが考えられ，これらの変化は形成異常に基づく機械的影響によることもあるし，系統発生学的に一種の退化型と解することもできるとされている[28]。

北村ら（1985）[29]は智歯の重複と癒合の可能性について報告し，第4大臼歯を有する個体の第3大臼歯と第4大臼歯のハンター・シュレーゲル条をしらべ，いわゆる臼歯部癒合歯の多くは，単一歯胚の不完全分裂によるものであるとし，また，それらの中には同一歯胚の分裂によって生じた重複歯胚が，再癒合する可能性があるとしている。

著者らの報告例は，組織学的にエナメル質，象牙質およびセメント質の結合していた所見が得られ，石川の分類により融合歯と判断した。しかし，その融合の発生機序については不明である。

結　　語

われわれは，26歳女性の左側下顎の第3大臼歯と第4大臼歯の融合の1例を経験したので報告した。

（謝辞：稿を終わるに当たり，本例は著者らが東京医科歯科大学歯学部第1口腔外科教室在任中に経験した症例であることを記し，資料を提供して下さった東京医科歯科大学歯学部第1口腔外科塩田重利教授に感謝します。なお，本論文の要旨は1985年5月24日，第39回日本口腔科学会総会において発表した。）

Abstract：A case of fusion of the third and fourth molars in the left mandible was presented. The patient was a 26 year-old female and her chief complaint of pain was in the third molar region. In the region, a large radiopaque mass was found and recorded on a pantomographic radiograph. In addition, histological findings showed that the mass was composed of the third and the fourth molars and their pulps were coupled each other. The fourth molar showed in this study, which is generally called the distomolar, is relatively rare.

文　　献

1）佐藤峰雄：邦人に於ける歯数異常の研究，日歯会誌，30：23-41，77-104，1937.
2）Stafne, E. C.：Supernumerary teeth, Dent Cosmos, 74：653-659，1932.
3）Bolk, L.：Supernumerary teeth in the molar region in man, *Dent Cosmos*, 56：154-167，1914.
4）藤田恒太郎：哺乳類とくに人類の歯の系統発生解剖誌，33：89-94，1958.
5）野坂洋一郎，伊藤一三，菅原教修：下顎小臼歯部に対称的に過剰歯の出現した2例ならびに文献的考察，口科誌，25：296-324，1976.
6）穂坂恒夫：第四大臼歯に就て，日本之歯界，197：396-400，1936.
7）岡本　治，斉藤光正，今井　悟，藤川政男，秋庭美津男，岸田　実：下顎における過剰歯16症例について，歯科学報，63：552-558，1963.
8）森　忠男：珍ラシイ臼歯短数ノ一例ト臼歯過剰ノ二例，日歯口腔会誌，21：38-42，1925.
9）森　忠男：本邦人に於ける Distomolar の知見補遺，日本之歯界，139：786-789，1931.
10）山本義茂：大臼歯部に発生せる過剰歯の十八例新歯科医報，209：2-8，1934.
11）青井東平：一下顎骨ニ発見セル稀有ナル癒着過剰歯ノ一例，愛知医学会誌，42：293-300，1935.
12）川西兼敏：稀有ナル下顎智歯癒合過剰歯ノ一例歯科月報，18：610-617，1938.
13）斎藤新典：下顎智歯と過剰歯との一双胎形成，口腔科学，7：645-650，1939.
14）石天泰三：下顎智歯と癒合せる過剰歯の1例，臨床歯科，12：997-1002，1940.
15）脇屋和夫：人類上顎第四大臼歯に就て，大日歯医会誌，38：308-315，1941.
16）大石勝人：下顎智歯と癒合せる過剰歯の1例，歯科公報，2(10)：7-8，1941.
17）北村勝衛：人類第四大臼歯発現ニ就テ，成医会誌，60：229-238，1941.
18）大竹敏治：興味ある智歯に癒合している過剰歯の2例，歯科学誌，7：127-129，1950.
19）菊池美彦：両側性に出現した下顎智歯と過剰歯の癒合による雙胎歯の1例，歯科学報，53：564-568，1953.
20）成川誠義，南　直臣，堤　隆三：下顎の智歯と過剰歯とが癒合し，エナメル滴をともなった一例について，歯科医学，17：229-231，1954.
21）大久保忠義：珍しい癒着歯の1例，交通医学，14：441，1960.
22）中田　実，田川　清，福井勝男：下顎臼歯部の興味ある癒合歯の2例，臨床歯科，244：37-41，1964.
23）久野吉雄，松井日出雄，堀田祐二，永沼一宏：下顎第3大臼歯部に於ける癒合歯と思われる3例日口外誌，16：194-199，1970.
24）三輪純吉，吉岡尊治，藤岡品雄，生田輝久，須山礼吉，岩武義人：過去6年間に経験した癒合歯について，広島歯医誌，3：43-48，1975.
25）西嶋克巳，長畠駿一郎，岡本全充，岸　幹二，高木　慎：第3大臼歯と過剰歯との癒合症例，歯放，18：305-306，1978.
26）岡本　治，岡本日出夫：写真で見る歯の形態と萌出の異常，第1版，医歯薬出版，東京，222-227，1981.
27）沖永喜代太：過剰歯の研究（第2報）下顎第4大臼歯の症例報告，九州歯科誌，9：58，1955.
28）石川梧朗，秋吉正豊：口腔病理学1　改訂版，永末書店，京都，13-17，1978.
29）北村博則，西川純雄：いわゆる第四大臼歯の発現部位と形態：智歯の重複と癒合の可能性，神奈川歯学，19：407-417，1985.