乳歯晩期残存と低位咬合を伴う症例に対する補綴処置

菊地　賢　石川成美　藤澤政紀
高瀬真二　石橋寛二
岩手医科大学歯学部歯科補綴学第二講座
（主任：石橋寛二教授）

〔受付：1988年12月27日〕

抄録：11歯の乳歯晩期残存と18歯の永久歯先天欠如，ならびに低位咬合を伴った非常に稀な症例に対し，補綴処置により形態的，機能的回復をはかった。

患者は42歳の男性で，咀嚼機能障害，審美障害，発音障害を訴えて来院した。治療に際しては，可能な限り残存歯を保存し，乳歯も支台歯として利用すること，および適正な咬合位を設定し咀嚼機能と審美性の改善をはかることを指針とした。テンポラリー・レストレーションで3カ月間経過観察し，支台歯および顎機能の再評価を行い，試着性レジンセメントを応用した固定性橋義歯による補綴処置を行った。顔貌の形態的観察，X線写真，および下顎運動記録による術前と術後の状態を比較検討したところ，改善が認められ，良好な経過を得ている。

Key words：retaind deciduous teeth, absence permanent teeth, low occlusal height, fixed bridge.

緒　言

日常の臨床で乳歯の晩期残存や永久歯の先天欠如をみかけることがある。しかし，どちらも多数に及ぶものは稀である[1,2]。乳歯の晩期残存，永久歯の先天欠如が多数歯に及ぶ場合には，咀嚼障害，審美障害，発音障害などが問題となる。このような例で，顎口腔系の形態的，機能的不調和を補綴処置により改善する場合には，多くの課題が残されている。

著者らは11歯の乳歯晩期残存と18歯の永久歯先天欠如，ならびに低位咬合を伴った症例に対し，固定性橋義歯による補綴処置を行い，咀嚼機能，審美性の回復を図った。このような症例に対する問題点を考察しながら，治療方針および治療経過について報告する。

症　例

患者は42歳の男性で，審美的不満と咀嚼障害を訴え，岩手医科大学歯学部附属病院第二補綴科を受診した。本症例の概要に関しては既に報告してあるので[3]ここでは形態的，機能的回復をはかる立場から，補綴処置に関する内容について詳述する。

1　既往歴：乳児期に高熱を発し，生死にかかわる大病を患ったとのことであるが，詳細は不明である。また，抜歯経験はなく，B｜Bは約20年前に自然脱落した。

2　現病歴：B｜Bが自然脱落して以来，前歯部の歯間空隙が気になっていた。また，食事後

A prosthetic treatment for a case of retained deciduous teeth along with a low positioned occlusal height.

Ken Kikuchi, Shigemi Ishikawa, Masanori Fujisawa, Shinji Takase, and Kanji Ishibashi
(Department of Fixed prosthodontics, School of Dentistry, Iwate Medical University, Morioka 020)
岩手県盛岡市中央通1丁目3－27（〒020）

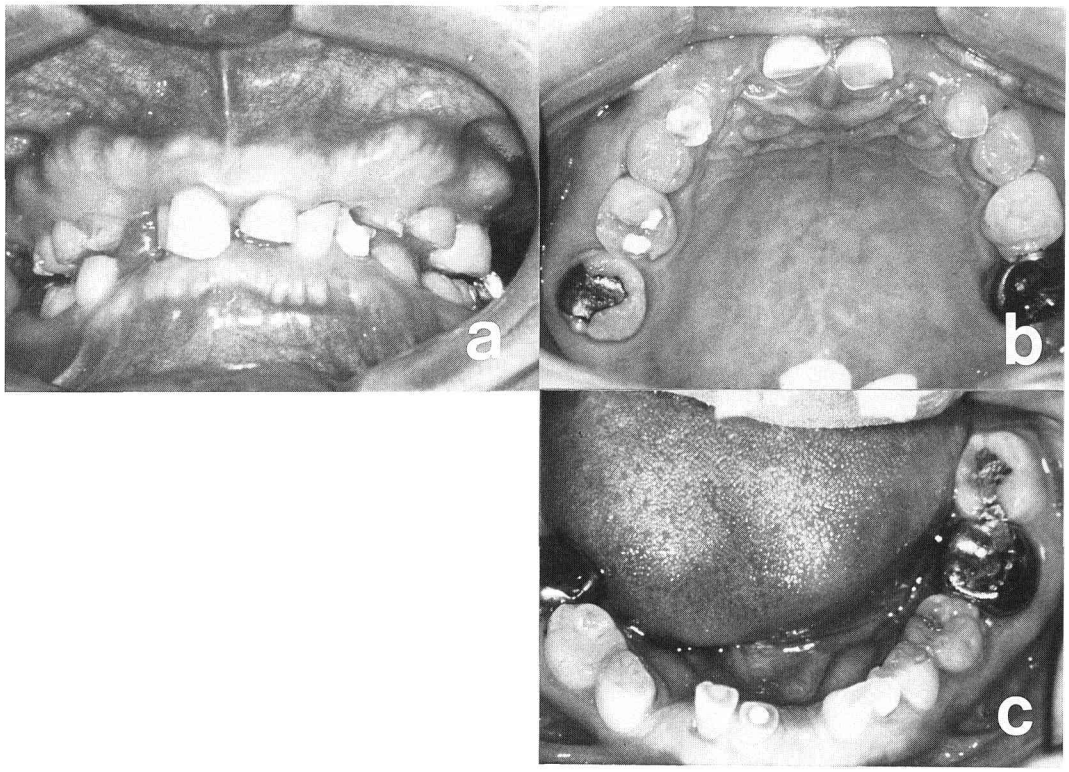

Fig.1　a) Anterior view of the mouth.
b,c) Occlusal view of the maxilla and mandible.

に顎が疲れることも気になっており，「歯に関して他人とは何か違う」と思っていた。何度か歯科治療を受けたものの齲蝕に対する処置しか行われず，1983年に本学保存科で治療を受けた際，担当医に全顎的な治療が必要であり，補綴科との併診を勧められ，1983年11月2日に当科へ依頼された。

3　家族歴：兄弟3人ともに乳歯晩期残存が認められ，本人が最も残存数が多く，他の2人は軽度で，両親にはそれが認められないとのことであった。

4　現症：顔貌所見：口唇，および顔面下部にややたるみ感があり，鼻唇溝が深くなっていた。全体として表情に精彩がみられなかった。

口腔内所見：多数の乳歯が残存し，前歯部には著しい歯間空隙と咬耗がみられ，臼歯部には低位の乳歯が存在し，安静空隙は6 mmであった。歯周組織はおおむね健康であったが，口腔清掃状態は不良であった。上下顎に著明な骨隆起がみられた。また中心咬合位での咬合接触は $\frac{6|6}{6|6}$ のみ，側方滑走運動に際しては，右方は $|\frac{6}{7}$，左方では $|\frac{1}{2}$ で誘導されていた（Fig. 1）。

顎関節所見：とくに異常は認められなかった。

X線所見：パノラマX線写真をみると，欠損部，および乳歯残存部には永久歯歯胚が認められず，抜歯の既往もないことから先天性の欠如であると思われた（Fig. 2）。デンタルX線写真で乳歯を観察すると，$\underline{|E}$ の歯根周囲に透過像がみられ，$\overline{D|}$ の遠心根は著しく吸収していたが，他の乳臼歯の歯根はほとんど吸収していなかった。また歯根膜腔は認められず，乳歯根と歯槽骨とが骨性癒着をきたしていると思われた（Fig. 3）。

5　治療方針：以上の所見から本症例は，$\frac{7\,5\,4\,3\,2\,|\,2\,3\,4\,5\,7}{7\,5\,4\,3\,\,|\,1\,3\,4\,5}$ の18歯の partial anodontia，$\frac{E\,D\,C\,|\,C\,D\,E}{E\,D\,\,|\,C\,D\,E}$ の11歯が乳歯晩期残存で

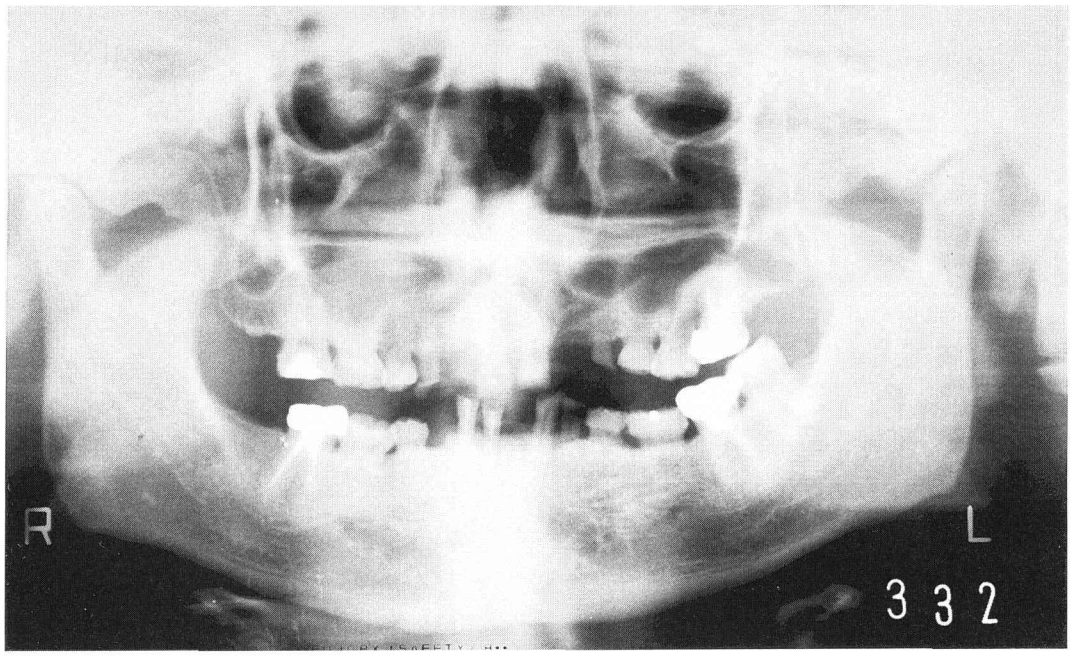

Fig.2 Panoramic radiograph showing no permanent teeth germs in the edentuous regions and retained deciduous teeth.

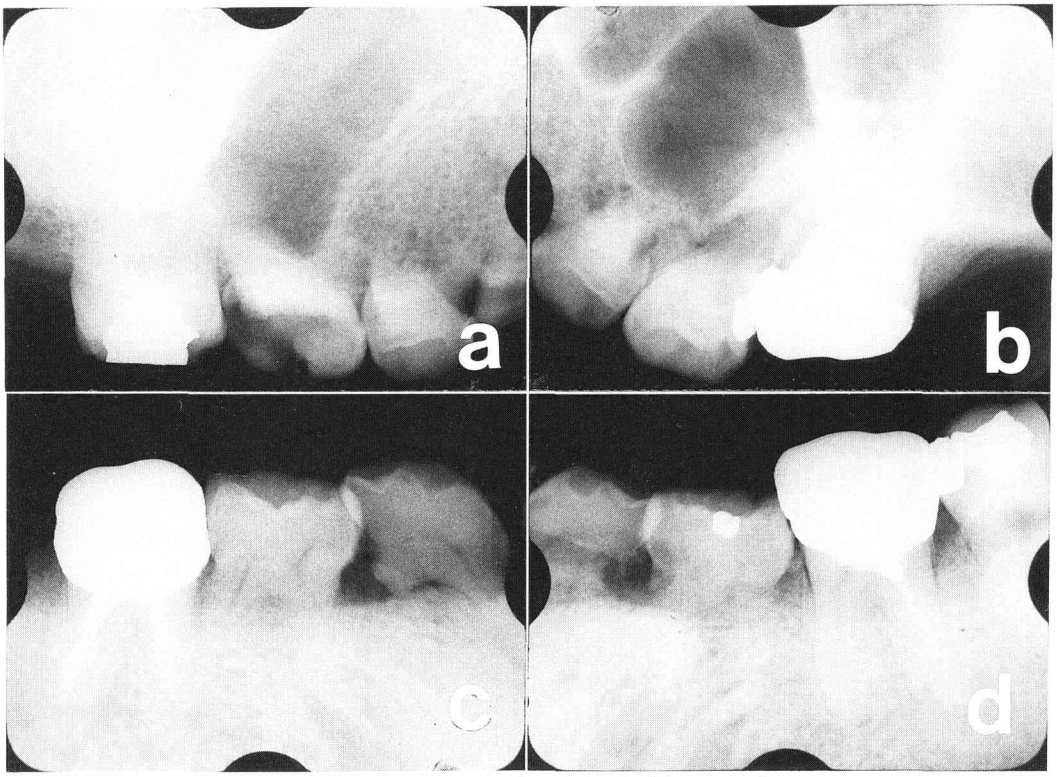

Fig.3 Dental radiographs of the deciduous molars.
a) upper right b) upper left
c) lower right d) lower left

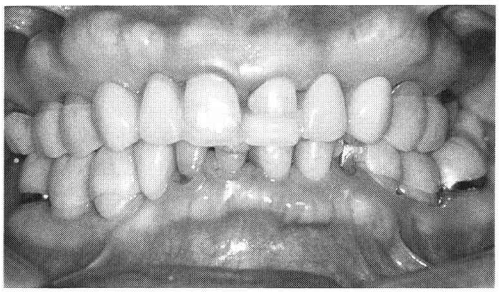

Fig.4　Anterior view of the occlusal splints of the maxilla and mandible.

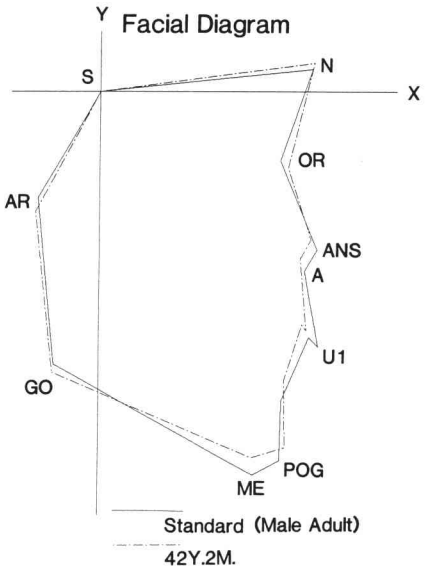

Fig.5　Facial Diagram.

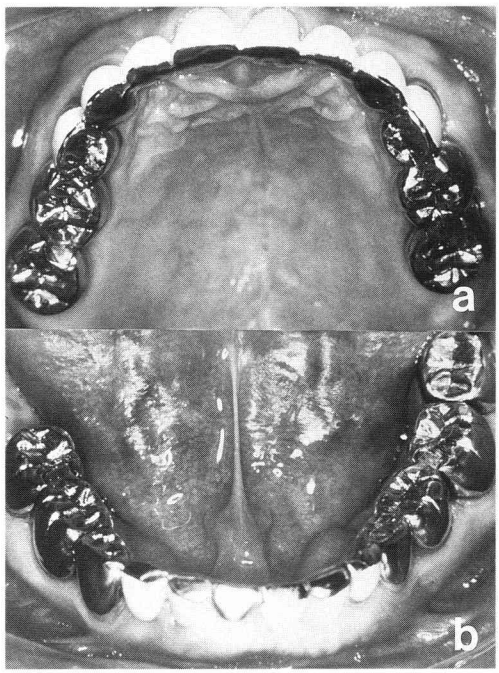

Fig.6　Occlusal view of the two fixed bridges of the maxilla(a) and mandible(b).

あると診断された。

治療方針は，口腔清掃状態の改善をはかりながら可能な限り残存歯を保存すること，適正な咬合位を設定しテンポラリー・レストレーションによる経過観察を行った後に，固定性橋義歯による補綴処置を行うこととした。

治　療　経　過

適正な咬合位を設定するために，まず垂直的位置関係を決定した。安静空隙量を考慮して前歯部で5mm咬合を挙上し，下顔面部のたるみ感を改善した。水平的位置関係を，ゴシックアーチ口内法で確認し，タッピングポイントを習慣性咬合位で求め，欠損補綴を兼ねた可撤性の上下顎occlusal splintを装着した。3カ月間調整および経過観察を行った後，咬合の安定，occlusal splintの脱落防止および装着感を良くするために接着性レジンセメントによる固定を行った(Fig. 4)。上下顎occlusal splintが装着された状態の頭部X線規格写真を分析したところ[4,5]，顎間関係はⅡ級2類の傾向があるものの，骨格型および歯槽型に異常は認められず，全体としては問題がないことが確認された（Fig. 5）。1985年2月にocclusal splintの大臼歯部を切断し，同部に全部鋳造冠を装着した。同年7月に上下顎とも固定性橋義歯により補綴処置を行った。金銀パラジウム合金を使用し，橋義歯の鑞着部位は2カ所とした。ポンティック部と歯質の欠損部を硬質レジンで前装した。さらに，歯面を酸処理し，金属被着面をSn電析処理した後，接着性レジンセメント（パナビアEX®）で装着した。また，$\frac{6|6}{6|6}$とはKey and Key wayによる連結をはかった（Fig. 6）。

補綴処置後の口腔内および顔貌を初診時と比較すると，歯間空隙が消失し，口唇および顔面下部に張りがみられ，全体的に明るい表情に

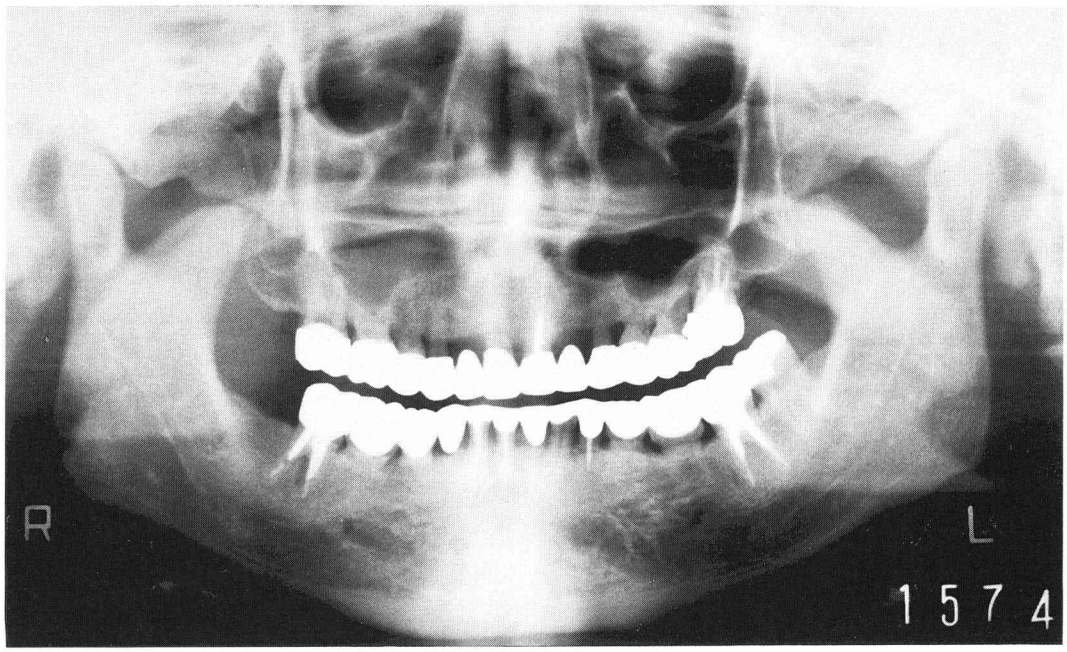

Fig.7 Panoramic radiograph 6 months after the prosthetic treatment.

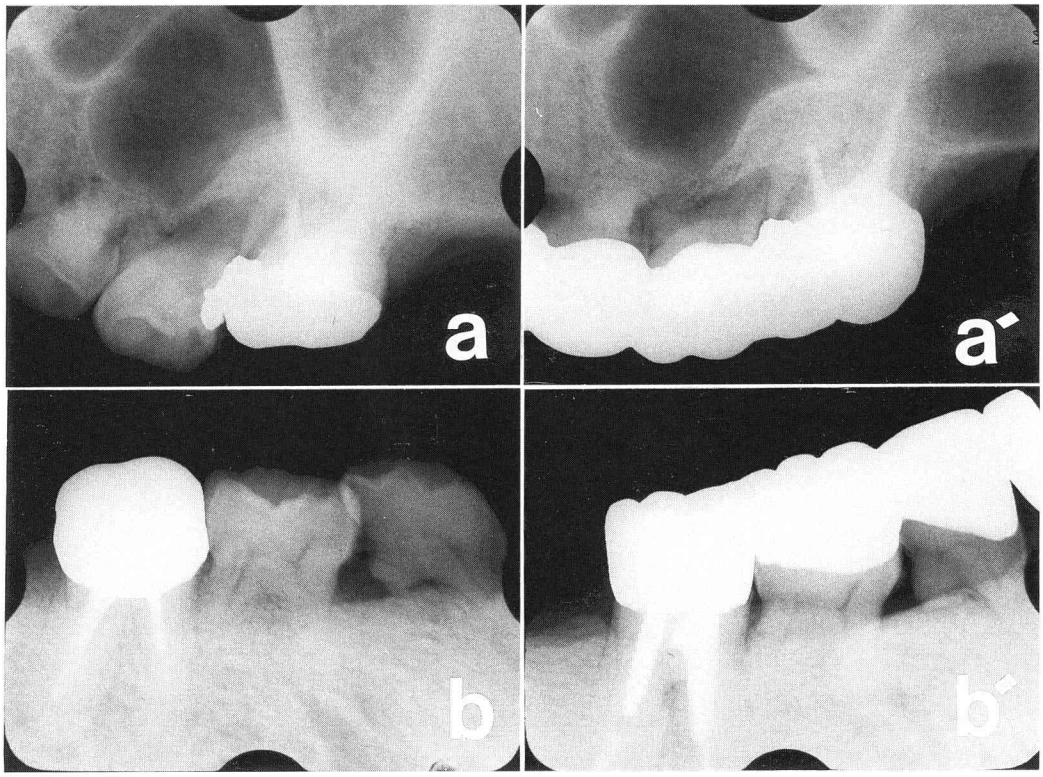

Fig.8 Dental radiographs of the upper left second deciduous molar (a) and the lower right first deciduous molar (b).
a', b')1 year and 8 months after the prosthetic treatment.

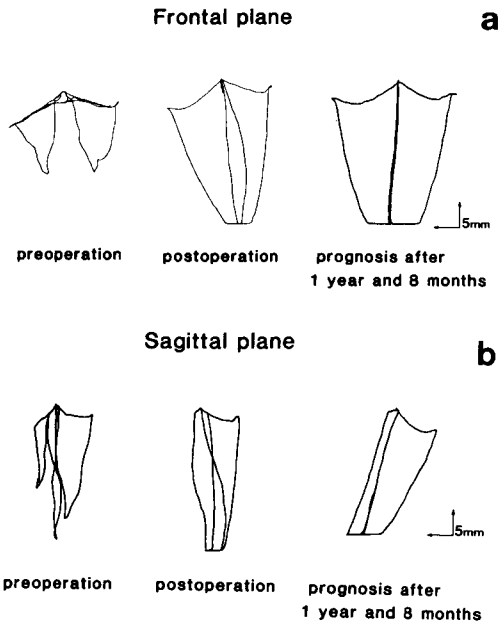

Fig.9 Pathway of the mandibular movement observed by the Saphon Visi-trainer.
a) frontal plane b) sagittal plane

なり，形態と機能の両面で患者の満足が得られた。X線写真による経過観察から，⌊E の歯根周囲の透過像，および D⌉ の歯根吸収状態には変化がなく，他の残存乳歯にも歯根や歯槽骨の吸収等は認められなかった（Fig. 7，8）。これらの結果から，残存歯に対して適正な咬合圧負担がはかられているものと推測された。

サホンビジトレーナーによる下顎運動経路の分析の結果，術後は限界運動路の軌跡が円滑になり，術前に比較して中心咬合位と習慣性咬合位，および開閉口路のずれが小さくなった（Fig. 9）。また，術前は非咀嚼側にまで及ぶ咀嚼経路が記録されていたが，術後は咀嚼側のみであり，安定した軌跡を描き，開閉口位も一致している（Fig.10）。

考　　察

これまでに報告された乳歯晩期残存899症例をみると，歯数では7歯以上が24症例（2.7%），また年齢が明らかな840症例をみると，40歳以

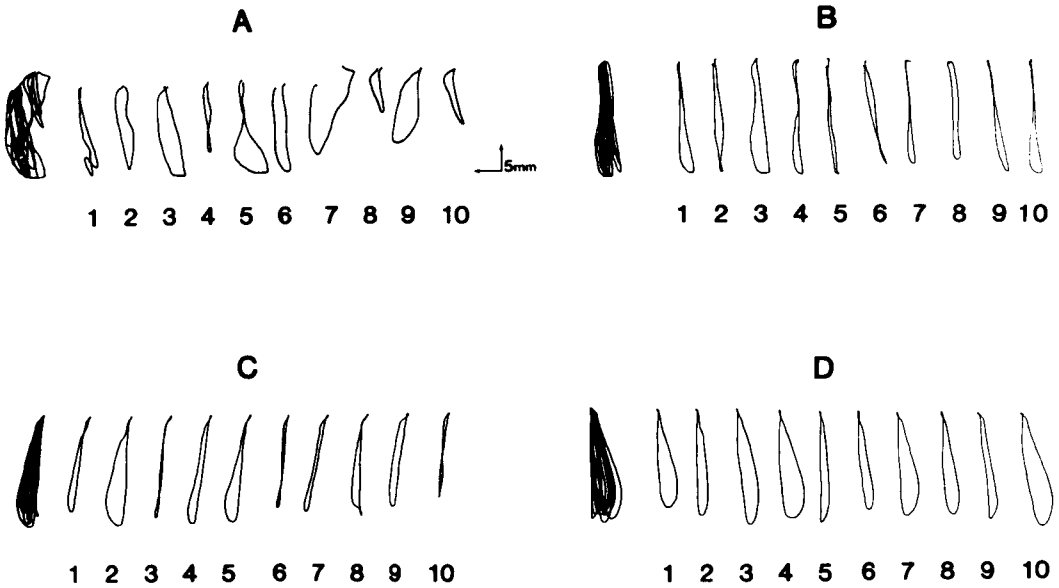

Fig.10 Mandibular movement trace at incisor during mastication of peanuts.
A : Preoperative mastication of the right side.
B : Preoperative mastication of the left side.
C : Postoperative mastication of the right side.
D : Postoperative mastication of the left side.

上に認められたものは24症例（2.9％）であった[1]。したがって，本症例のように40歳以上で，しかも多数の乳歯が残存している症例は非常に稀であると考えられる。

乳歯の晩期残存の原因には，①後継永久歯の発育不全，または先天欠如　②後継永久歯の異所萌出　③乳歯根吸収不全　④過剰歯　⑤歯系腫瘍等が報告されている[6]。そのなかで，後継永久歯の先天欠如する場合が90％を占め，乳歯晩期残存のほとんどは後継永久歯の歯胚の欠如に原因するものと考えられる[1]。その欠如原因については，①系統発生学的退化現象　②病理的要因　③遺伝的要因に要約される[1]。本症例では，問診から兄弟３人に乳歯の晩期残存があることが確認されており，遺伝的要因が疑われた。一方，大病を患った時期が永久歯歯胚形成期に一致することから，病理学的要因も考えられる。

このような症例の補綴処置を行う際，後継永久歯のない残存乳歯は極力保存しなければならないが[6]，乳歯の支台歯としての評価，保存した場合の術後経過の推測は困難である。しかし，本症例では残存乳歯の歯根は骨植堅固で，Ｘ線所見ではほとんど吸収がみられず，$\overline{\mathrm{D}|}$ のように吸収された歯でも動揺は認められなかった。42歳になるまで抜歯の既往もなく経過してきたことを考えあわせると，隣接および対咬する永久歯群の中にあって，それらの咬合力あるいはその他の口腔内環境に十分耐え得る植立堅固な乳歯であれば咀嚼機能が営めるものと思われる。

本症例は，以下の理由から残存歯を保存し，固定性橋義歯により補綴処置を行うこととした。①抜歯の既往がなく，多数の乳歯および大臼歯が残存していること　②術前の評価およびテンポラリー・レストレーション後の再評価でも，すべての乳歯に動揺が認められないこと　③心理的影響を考慮して可能な限り残存歯を保存すること，などから咬合力の分散が適正にはかられるならば，支台歯として十分負担可能であると判断した。

また，乳歯が晩期まで残存していると，咬合平面の乱れ，あるいは咬合位の低下が生じている場合が多く，このような場合には咀嚼機能が障害される[8,9]。そこで，このような症例に対して咀嚼機能および審美性の改善をはかるためには，残存歯の状態を観察し，残存歯の咬合平面の修正，咬合の挙上を行い，形態的，機能的に適正な咬合位を設定しなければならない。従来より，臨床的な咬合高径の求め方として，種々の方法[10~14]が試みられているが，いずれも絶対的な根拠に基づくものではなく，一つの方法のみで決めるのは危険である。今回，著者らは，形態的方法としては顔貌，機能的方法としては広く用いられている下顎安静位法[11,18]により咬合高径を設定した。本症例の挙上量は安静空隙量の範囲内である５mmとした。顔貌を観察すると，下顔面部，とくに口唇周囲の筋肉に適度な緊張があり，鼻唇溝は形態の調和がとれていた。また安静空隙量を測定したところ，それが２mmであった。したがって，設定した咬合関係が適切であったものと思われる。

結　　語

多数の乳歯晩期残存と永久歯の先天欠如を伴い，さらに低位咬合がみられた一症例の補綴処置と，その経過について報告した。残存歯を可能な限り保存し，適正な咬合位を設定した後，固定性橋義歯による形態的，機能的回復をはかったところ，患者の満足も得られ，良好に経過している。

本論文の要旨は，岩手医科大学歯学会第24回例会（1987年６月27日）において発表した。

Abstract：This paper is concerned with an overview and the clinical course of a very rare case of a low positioned occlusion where the patiend had retained only 11 deciduous teeth but 18 permanent teeth had been congenitally absent.

The subject was a 42 year old man who came to our hospital complaining of impairment in the masticatory function, esthetic, and phonetic disturbance.

The therapeutic course consisted of preserving the remaining teeth within the possible limits, and to use them as abutments for good occlusal positioning and thereby improve the masticatory function and esthetics.

A temporary restoration was made. After three months the abutments and mandibular functions were again evaluated and fixed bridges were inserted using adhesive. resin cement.

When observing and comparing the preoperative and postoperative face, X-rayphotographs, and records of the mandibular movements, morphological and functional improvements as well as a good prognosis were noted.

文　　献

1）鬼塚義行：乳歯晩期残存の統計学的観察，九州歯会誌，33：52-67，1979.
2）真崎義男，浅田真澄：乳歯残留の統計的観察，日本歯科口腔科学会雑誌，20：21-37，1938.
3）Fukuta, Y., Totsuka, M., Ishibashi, K. and Takeda, Y. : Congenital Absence of Eighteen Permanent Teeth Found in an Adult, *Jpn. J. Oral Dig.* 1：190-192，1988.
4）坂本敏彦：日本人顔面頭蓋の成長に関する研究，日矯誌，18：1-24，1959.
5）飯塚哲夫，石川富士郎：頭部X線規格写真による症例分析法の基準値について，日矯誌，16：4-12，1957.
6）黒須一夫編集：現代小児歯科学－基礎と臨床，第1版，医歯薬出版，東京，468-469頁，1976.
7）藤田恒太郎：人に於ける歯数の異常，口病誌，25：97-106，1958.
8）親里嘉健：小臼歯先天欠如が疑われる女児の4歳7カ月から7歳4カ月までの観察，歯科ジャーナル，11：525-531，1980.
9）山下　浩：小児歯科学（総論，各論），第1版，医歯薬出版，東京，142-148頁，622-624頁，1981.
10）小山正宏：咬合高径の求め方－形態的な咬合高径の求め方，補綴臨床，5：263-267，1972.
11）都留宏道：咬合高径の求め方－機能的な咬合高径の求め方，補綴臨床，5：268-273，1972.
12）林都志夫，松本正：咬合高径の求め方－レ線法，補綴臨床，5：274-277，1972.
13）Coulouriotes, A : Free way space, *J. Pros. Dent.* 5：194-199，1955.
14）井上昌幸：低位咬合への対応－咬合挙上を要する症例の処置，日歯医師会誌，35：863-867，1982.