

## 科学研究費助成事業 研究成果報告書

平成 26 年 6 月 11 日現在

機関番号：31201

研究種目：若手研究(B)

研究期間：2012～2013

課題番号：24791517

研究課題名(和文) 超高磁場7テスラにおける生体材料の安全性とアーチファクトの評価

研究課題名(英文) Quantitative Analysis of Magnetic Resonance Imaging Susceptibility Artifacts and safety Caused by Neurosurgical Aneurysm Clip: 7.0 Tesla

研究代表者

松浦 秀樹 (matsuura, hideki)

岩手医科大学・医学部・助教

研究者番号：00445115

交付決定額(研究期間全体)：(直接経費) 2,700,000円、(間接経費) 810,000円

研究成果の概要(和文)：脳神経外科臨床において、体内インプラント特に脳動脈瘤用クリップ等を体内に埋入する機会は多い。現在使用されている脳動脈瘤用クリップが今後MRIを撮影するにあたり安全に施行可能であるか、また、画像評価を行えるのかを評価することは重要である。もし現在使用されているインプラントが今後MRIを撮影できない、もしくは診断能力を下げってしまうのであれば早急に対応を急がなければならない。本研究によって、現在使用されている脳動脈瘤用クリップの一部は今後MRI撮影は危険性が高いため不能となる可能性、また画像も評価に耐えられない可能性が高いことを明らかにした。

研究成果の概要(英文)：In clinical neurosurgery, opportunity to implantation into the body brain aneurysm clips, especially for implant body are many. Be evaluated, and also whether the enforceable safely cerebral aneurysm clip which is currently used Upon taking a MRI future, whether perform image evaluation is important. It should hasten correspond immediately implants in current use, then can not shoot MRI future, or if from being lowered diagnostic capabilities. This study, a portion of the cerebral aneurysm clip that is currently in use revealed that may not tolerate the evaluation image is high also likely, future MRI imaging is impossible for high-risk .

研究分野：脳神経外科

科研費の分科・細目：7304

キーワード：超高磁場MRI 脳神経外科インプラント 脳動脈瘤クリップ アーチファクト 移動 危険性 画像評価

## 1. 研究開始当初の背景

脳神経領域臨床において頭蓋内病変の評価に多く用いられるのは、磁気共鳴画像 (MRI) である。近年の MRI 撮影機器の進歩は非常に早く、従来の 1.5 テスラ (T) の磁場からより高磁場の 3.0T-MRI 撮影装置へと臨床機は移行している。しかし MRI の高磁場化に伴い、脳神経外科手術後に MRI で頭蓋内病変を評価する際に体内に埋入された生体金属材料による人体への安全性と撮影画像への影響の問題があげられ、これは現在の臨床でもいつも問題となる点である。脳神経外科分野において、開頭手術・血管内手術によって患者に生体材料が埋入される機会は多い。

MRI 撮影時には患者は静磁場内に置かれる。体内に埋入されたインプラントは静磁場内に置かれることにより吸引力を受ける。この時に受ける吸引力は、

吸引力 = 磁化率 × 体積 × 静磁場強度 × 磁場勾配で表される。静磁場強度は MRI 撮影機により規定され、磁場勾配は撮影シーケンスによって規定される。上記の式の最初の 2 項の磁化率 × 体積はインプラントにより規定される値である。このため、磁化率が大きくなればなるほど、また体積が大きくなればなるほど MRI 撮影中の吸引力が大きくなる。脳神経領域で使用される脳動脈瘤クリップに関しては大きさ自体は各種クリップで大きな差は無いが、磁化率は素材毎に大きく異なる。生体内埋入材料である脳動脈瘤クリップ及び動脈瘤コイルは磁性体 (金属) である。MRI 撮影における安全性アーチファクトを考えた場合には、インプラントの素材は非磁性体であることが望ましいが、現時点では非磁性体のクリップは存在し無い。

MRI 撮影時のアーチファクトに関しては、静磁場内に置かれたインプラントは磁場の影響を受けることによって、対象周囲に画像の歪みを形成する。これは磁化率アーチファクトと呼ばれ、実際撮影画像でこの影響により判定が困難となることはよく経験されることである。

MRI 撮影時のインプラントの移動は、患者が死亡する危険性が起きる重大な問題である。また引き起こされる磁化率アーチファクトにより、手術後病変の正確な評価が不能となり問題となる。このような生体材料による安全性や、引き起こされる磁化率アーチファクトに関しての基礎的な研究は国内外で散見される程度であるため、申請者らは以前に、3.0T-MRI が臨床応用される前に生体埋入金属材料使用時の MRI 画像の歪みの定量評価や安全性の評価を行い報告し (Matsuura H, et al. Neuro Med Chi, 2005. Matsuura H,

et al. J Neurosurg 2002) 3.0T-MRI が現在安全に臨床応用される基盤の研究を行った。

現在は更に MRI の高磁場化が進み、超高磁場である 7.0T-MRI の基礎的実験が始まっている。当院では実際人体の撮影も始まっており近い将来、7.0T-MRI が臨床応用される可能性も高く、再び生体埋入金属材料の安全性、磁化率アーチファクトが問題となることが予想される。しかし現段階では生体埋入材料が、超高磁場 7.0T-MRI 撮影を安全に行い得るのか、また引き起こされる磁化率アーチファクトがどの程度撮影画像へ影響を及ぼすのか明らかになっていない。

以上から、今後患者が安全かつ正確な検査を受けるために上記の問題を明らかにする必要があると考え、現在使用されている脳神経外科領域の生体材料を使用して、これらの問題を明らかにしようとした。

## 2. 研究の目的

日常臨床で診断及び治療評価を行うための MRI 装置の進化は目覚ましい。現在臨床機と使用されている最高磁場は 3 テスラであるが、研究機として超高磁場 7.0 テスラ MRI による研究が始まっている。MRI が高磁場化することにより高解像度の画像が撮影できるほか、新たな撮影シーケンスの開発により患者さんに与える影響は非常に大きい。反面、高磁場化に伴い、生体内埋入金属による撮影時の安全性や画像の歪み (アーチファクト) が問題となる。

現在臨床で使用されている生体埋入金属材料は超高磁場 MRI 撮影に対応していないため (厳密に言えば、現在使用されている MRI 撮影装置にも対応していない) 生体材料を埋入された患者が 7.0 テスラ MRI 撮影 (現在臨床使用されている最高磁場の 3 テスラ以上の磁場を持つ MRI) を安全に施行できるか分かっていない。このため現在臨床使用されている生体埋入材料についての撮影時の安全性の評価及びアーチファクトが撮影画像に及ぼす影響の大きさを、脳神経外科領域で使用されている生体材料を使用して定量評価することを目的とした。

### 3. 研究の方法

7.0 テスラ(T)MRI 撮影時の生体内埋入金属による安全性と画像の歪みを定量評価することを目的とし、撮影機器は、超高磁場 7.0T-MRI 撮影機械を用いて行った。また現在臨床機として使用されている最も高磁場である 3 テスラ MRI との比較も行った。

MRI 撮影に関しては、MRI 撮像側の因子である、撮像シーケンス・撮像パラメータ数種類を申請者が以前 3T-MRI で行った報告と同じ条件で撮影した。

撮影を行ったインプラントは、現在日常臨床で汎用されている脳動脈瘤用クリップを各種使用した。

(1) 撮影用のファントム(生体材料を入れて撮影する容器)作成に関して

アーチファクト計測用

申請者が、以前 3.0 テスラ MRI 研究で使用したのと同じ条件で作成。プラスチック容器に、アガロースゲル及び微量元素を一定の割合で溶解し、半固形状に固まらせて内部に生体材料を空気が混入しないように 1 つづつ入れる。

撮影対象とする生体金属材料の選定

) 脳動脈瘤用クリップ(10 種類)を選定する。

) 脳動脈瘤用クリップは、現在汎用されている純チタン、チタン合金、コバルトクロム合金の 3 種類の金属から、異なる形状(使用頻度の高い)5 種類の計 10 種類を使用する

(2) 撮影機器及び撮影方法

撮影機械は申請者の所属する施設内の超高磁場 7.0T-MRI 撮影機械を使用する

MRI 撮影に関しては、MRI 撮像側の因子である、シーケンス・撮像パラメータ数種類を申請者が以前 3T-MRI で行った報告と同じ条件で撮影する(Matsuura H, et al. Neuro Med Chi, 2005. Matsuura H, et al. J Neurosurg 2002)。

撮影を行った MRI 撮影機及び撮影シーケンスは以下の通りである。

MR scanner

GE Healthcare Discovery 750 3T

GE Health care Discovery 950 7T

MRI sequences

GE Healthcare Discovery 750 3T

fast spin echo T2weighted image  
(TR/TE/NEX; 3000/56/1)

gradient echo T2\*weighted image  
(TR/TE/FA/NEX: 820/15/20/1)

3D-TOF(MRA)(TR/TE/FA/NEX: 15/3.4/12/1)

GE Health care Discovery 950 7T

• fast spin echo T2weighted image  
(TR/TE/NEX; 3000/60.2/1)

• gradient echo T2\*weighted image  
(TR/TE/FA/NEX: 820/15/20/1)

3D-TOF(MRA)(TR/TE/FA/NEX: 15/3.4/12/1)

• field of view: 220mm

• matrix: 512 pixel × 256 pixel

• field of view: 220mm

対象材料の移動に関して

対象材料をアクリル板に糸でつり下げ(15cm)吸引力により生じる振れ角を角度計を使用して計測する方法とした。この方法は American Society for testing and material の方法に準じている。

(3) 撮影データの解析方法


撮影データを解析用パソコンにダウンロードし、画像解析ソフトを使用し、対象材

料周囲のアーチファクトの広がりや大きさを定量的に解析する。アーチファクトの評価は、実際の材料との大きさの比較・広がり・向きなどを評価する。

### 実際の撮影、評価の流れ

アーチファクトに関して


) 密閉容器内に撮影対象材料を埋入したファントム



中央の赤い点が生体

材料

) 上記で作成したファントムを低磁場 MRI で撮影した画像




対象物周囲の磁化率ア

ーチファクトは大きく、周囲画像へ影響を及ぼしている

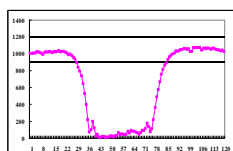
) アーチファクトの解析の流れ

画像のダイコムデータを、パソコンにダウンロードし解析ソフトを使用してアーチファクトを定量評価



撮影画像上で、対象材料

を横断する信号変化のをソフト上で解析



上記が信号変化のグラフ。

このグラフで、下に凹の範囲がアーチファクトであり、この範囲から材料の直径を減じた値が実際のアーチファクトである

### 4. 研究成果

現在、日常臨床において使用されている脳動脈瘤クリップは素材によりコバルトクロム合金・チタン合金・純チタンの3種類に分けられる。これらは世界共通であり、これら素材の異なるクリップが使用されている現状である。インプラントの移動やアーチファクトの大きさはインプラントの大きさや形状によっても異なるが、基本的には組成金属により決定される。

本研究により、現在臨床使用されている磁場で最も高磁場である3テスラのMRI装置においては、現在使用されているクリップの素材である、純チタン・チタン合金・コバルトクロム合金は撮影に関しての危険性は低いと考えられた。アーチファクトに関しては、純チタン・チタン合金のアーチファクトは比較的大きいが、画像全体に影響を及ぼすほどのアーチファクトは認めなかった。検査対象の症例を選べばMRI検査は可能であると思われる。

7テスラの高磁場MRIにおいては、純チタン・チタン合金製のクリップの移動は、3テスラと比較して大きくなった。しかし、ASTMの安全基準内であり、7テスラでの撮影自体は可能であった。しかし、画像周囲のアーチファクトは非常に大きく、画像評価には耐えられない結果であった。撮影自体は可能であるが、MRIによる高分解能での詳細な解剖学的な構造の判断の使用には耐えかねると判断された。コバルトクロム合金に関しての移動は大きく、ASTMの安全基準から大きくはズれる結果となった。本研究からは現在使用されているコバルトクロム製の脳動脈瘤クリップは7テスラの高磁場環境のMRI撮影は危険性が非常に高く撮影は不可であると判断された。また、アーチファクトも非常に大きく撮影しても画像の評価は全く不能である。

以上から、現在臨床で汎用されている脳動脈瘤クリップに関して、今後更なる高磁場化の環境で撮影できるのは純チタン・チタン合金製のクリップのみである。しかし、津映画可能であっても画像周囲のアーチファクトは大きく、臨床的に有用な情報が得られない可能性が指摘される。コバルトクロム合金に関しては、現在の磁場以上での撮影は禁止となるとと思われる。

現在MRI関連の発展はめざましく日々進化している。一方体内インプラントに関しては、この進歩に追いついていない状態であり、さらには現状でも対応できていない。インプラ

ントに関して、製品の素材から見直し、新たな製品の開発が急務であると考えられる。

5. 主な発表論文等

(研究代表者、研究分担者及び連携研究者には下線)

〔雑誌論文〕(計 0 件)

〔学会発表〕(計 6 件)

1. 発表者名 松浦秀樹。発表表題 脳神経領域における生体材料が MRI 画像に与える問題。学会名 バイオマテリアル学会。開催日 2012年11月27日。場所 仙台。

2. 発表者名 松浦秀樹。発表表題 脳神経領域生体材料とアーチファクト。学会名 日本脳神経外科学会総会。開催日 2012年10月18日。場所 大阪。

3. 発表者名 松浦秀樹。発表表題 超高磁場 MRI アーチファクトの問題点。学会名 脳神経外科手術と機器学会。開催日 2013年4月13日。場所 長野県松本市。

4. 発表者名 松浦秀樹。発表表題 高磁場 MRI の問題点。学会名 日本磁気共鳴学会。開催日 2013年9月20日。場所 徳島。

5. 発表者名 松浦秀樹。発表表題 超高磁場 MRI における脳神経外科生体材料の移動の評価。学会名 脳神経外科学会総会。開催日 2013年10月17日。場所 横浜。

6. 発表者名 松浦秀樹。発表表題 超高磁場 MRI 撮影における脳動脈瘤クリップの画像評価と安全性。学会名 脳神経外科手術と機器学会。開催日 2014年4月19日。場所 福岡。

〔図書〕(計 件)

〔図書〕(計 件)

〔図書〕(計 件)

〔図書〕(計 件)

〔図書〕(計 件)

〔産業財産権〕

出願状況(計 件)

名称:

発明者:

権利者:

種類:

番号:

出願年月日:

国内外の別:

取得状況(計 件)

名称:

発明者:

権利者:

種類:

番号:

取得年月日:

国内外の別:

〔その他〕

ホームページ等

6. 研究組織

(1) 研究代表者

松浦 秀樹 (matsuura hideki )

岩手医科大学医学部脳神経外科学講座  
助教

研究者番号: 00445115

(2) 研究分担者

( )

研究者番号:

(3) 連携研究者

( )

研究者番号: