

科学研究費助成事業 研究成果報告書

平成 26 年 6 月 10 日現在

機関番号：31201

研究種目：若手研究(B)

研究期間：2012～2013

課題番号：24792251

研究課題名(和文) 関節洗浄液を用いた顎関節疾患のための病理診断システムの構築

研究課題名(英文) Cytopathologic Diagnosis on Joint Lavage Fluid for Patients with Temporomandibular Joint Diseases

研究代表者

三上 俊成 (MIKAMI, TOSHINARI)

岩手医科大学・歯学部・准教授

研究者番号：40405783

交付決定額(研究期間全体)：(直接経費) 3,200,000円、(間接経費) 960,000円

研究成果の概要(和文)：顎関節症は歯科三大疾患の一つで、20歳代以降は年齢を問わず患者が多い。しかし、顎関節の複雑な構造と機能から様々な症状を示すため、正確な診断と治療が困難な場合も多い。顎関節内部の状態を細胞レベルで調べる方法は未だ確立されておらず、他の病気(顎関節疾患)と見分けることも難しい。関節洗浄は顎関節症によく用いられる治療法の一つで、本研究では治療後に廃棄されるこの洗浄液を使って関節内部の様子を詳しく調べる方法を確立した。また、実際の治療への応用法について検討も行った。この検査法により、患者に新たな負担をかけずに顎関節の中の様子を詳しく調べ、適切な治療が行えるようになると考えられた。

研究成果の概要(英文)：Temporomandibular joint (TMJ) disorder (TMD) is one of the three major dental diseases. TMD occurs at any age after 20s. However, a precise diagnosis and appropriate treatments are often difficult since the TMJ has complicated structures and functions. An examination method to understand the inner local conditions in the TMJ at cellular level has not established yet. In addition, differentiation of TMD from TMJ diseases is difficult. Joint lavage is a treatment for TMD patients to relief pain or to unlock closed-locks of joints. In this research, a novel examination method to examine pathology of the TMD or TMJ diseases using the joint lavage fluid after treatments was established. Application of this method for practical treatments is also discussed. It was suggested that cytopathologic diagnosis on joint lavage fluid helps in understanding pathologic conditions in the TMJ for adequate treatments of TMJ diseases.

研究分野：医歯薬学

科研費の分科・細目：歯学・外科系歯学

キーワード：病態検査学 顎関節症 顎関節疾患 関節洗浄 病理検査

1. 研究開始当初の背景

(1) 顎関節症は現在、顎関節症学会により型：咀嚼筋障害、型：関節包・靭帯障害、型：関節円板障害、型：変形性関節症、型：～型に該当しないものに症型分類されている。顎関節症の診断および治療は、同学会による「顎関節症診療に関するガイドライン」を参考として行われることが多い。すなわち、患者の口腔内診査や問診、触診に種々の画像検査（エックス線写真や磁気共鳴画像装置(MRI)）を加えて総合的に診断を行い、治療計画が立てられる。しかし、顎関節は他の関節と比べて解剖学的に複雑な構造を有し、病態把握が難しい。そのため、症型の特定が困難な症例や疼痛の原因が明らかでない症例も多い。また、発症初期の結晶性関節炎や滑膜軟骨腫症では石灰化物や軟骨が小さいため画像検査での検出が難しく、顎関節症と誤診されることが多い。このような場合、早期に正確な確定診断がなされていれば侵襲の大きな外科的処置は逃れていた可能性もある。このような理由から、顎関節疾患のための新たな病理診断法の開発が必要であると考えられた。

(2) 結晶性関節炎ではピロリン酸カルシウム結晶や尿酸ナトリウム結晶により滑膜の障害が生じる。また、滑膜細胞が軟骨分化をきたす滑膜軟骨腫症では、bmp-2 や type collagen の発現が関与していることが分かっている。そこで顎関節洗浄液を用いた顎関節疾患のための新たな診断法の開発にあたり、これらの原因物質が滑膜細胞にどのような影響を与えるかを調べることで役立つと考えられた。

2. 研究の目的

本研究の目的は、治療に使われた顎関節洗浄液の病理学的分析により関節局所の病理所見と臨床病態との関連について調べるとともに、各疾患の原因物質が滑膜細胞にどのような影響を与えるかを調べ、日常臨床に応用可能な「顎関節疾患のための病理診断システム」を構築することであった。

3. 研究の方法

(1) 関節洗浄液の分析

(a) 関節洗浄液の採取

岩手医科大学歯科医療センターを受診した顎関節症あるいは顎関節疾患が疑われる患者に、治療や疼痛緩和を目的として関節洗浄を施した際の洗浄液を採取し、液状検体用の固定液で固定した後に研究に用いた。

(b) cell block tissue array 標本の作製

採取した洗浄液を遠心により細胞成分を回収し、1%アルギン酸ナトリウムおよび1M塩化カルシウムによるゲル化させた。凝固物を包埋カセットに入れて脱水、パラフィン浸透した後、パラフィン包埋を行い薄切して

cell block tissue array 標本を作製した。

(c) 染色

薄切切片は通法により HE 染色を行った。マクロファージや破骨細胞、異物巨細胞などの単球系細胞を同定するために、必要に応じて CD68、alpha 1-antitrypsin、alpha 1-antichymotrypsin の抗体を用いて免疫染色を行った。

(2) 滑膜細胞の初代培養

顎関節の滑膜細胞の初代培養に関する研究報告（論文）を参考にし、関節洗浄液中に含まれる滑膜細胞の初代培養を行った。採取した洗浄液を遠心して細胞成分を集め、PBS により数回洗浄し、培養液中に播種した。

(3) 関節洗浄液を用いた顎関節疾患のための病理診断システムの構築

関節洗浄液の病理所見に患者の臨床所見、画像所見を加えて、口腔外科医とともに患者の来院から治療までの過程における本検査法の応用法について検討を行った。

4. 研究成果

(1) 関節洗浄液の病理検査結果

(a) 病理所見

39 症例から 44 検体を採取し（4 症例で違う時期に複数回採取を行った）、そのうち 22 検体から細胞成分が検出されて病理所見が得られた。Cell block tissue array 標本の病理画像を図 1 に示す。

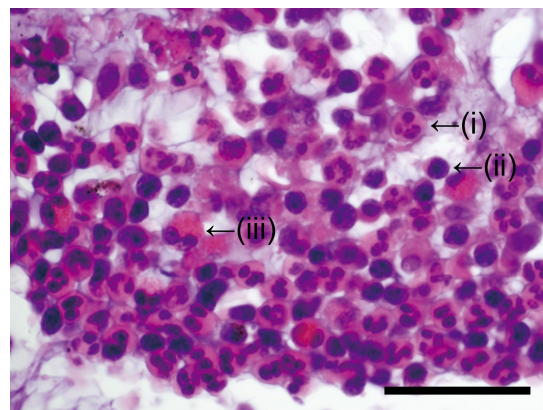


図 1 (i)好中球 (ii)リンパ球 (iii)好酸球
スケールは 50 μm

これまで関節洗浄液を用いた顎関節症患者の病理診断は行われてこなかったが、検体採取から cell block tissue array 標本を用いた標本作製までの手技が確立された。

全 44 検体のうち 36 検体は顎関節に疼痛を訴えていた患者から採取されたもので、細胞成分が検出された 22 検体は全てこの中に含まれていた。一方、残りの 14 検体では患者が疼痛を訴えていたにも関わらず細胞成分は検出されなかった。

検出された細胞の内訳は 39 症例のうち、好中球が 17 症例、リンパ球が 16 症例、形質

細胞が1症例、好酸球が1症例、マクロファージが1症例、多核巨細胞が2症例だった。多核巨細胞は免疫染色により単球系であることが分かり、破骨細胞か異物巨細胞である。画像所見で骨吸収があること、結晶などの異物はないことから破骨細胞と判断した。

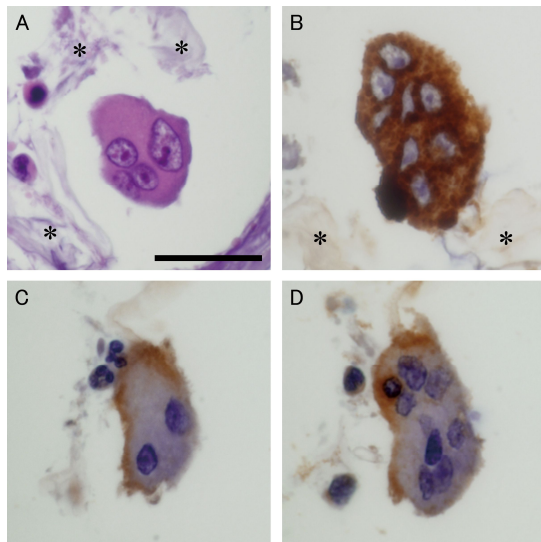


図2 多核巨細胞の病理組織像
A:HE染色 B:CD68 C:alpha 1-antitrypsin
D:alpha 1-antichymotrypsin
*はゲル、スケールは50µm

1症例では、洗浄液中に白い微細な組織が含まれていた。HE染色で部分的に石灰化を伴った軟骨組織であることが示唆された。特殊染色、および免疫染色を行ったところ、トルイジンブルー、type II コラーゲン、BMP-2/BMP-4 がいずれも陽性を示し、軟骨組織であることが分かった。その結果、発症初期の滑膜軟骨腫症の確定診断がなされた。初期の滑膜軟骨腫症は軟骨組織が小さいためCT、MRI、エックス線写真などの画像検査で検出が困難である上、臨床症状が顎関節症と同様である。そのため誤診も多く、進行すれば関節開放手術は避けられない。顎関節症と初期の顎関節疾患との鑑別のためにも、関節洗浄液の病理検査は有用であると考えられた。また、石灰化を伴った部位の薄切標本を用いて電子顕微鏡で成分分析を行ったところ、リン(P)とカルシウム(Ca)のマッピングにより石灰化(骨化)の状態を詳細に知ることが可能だった。

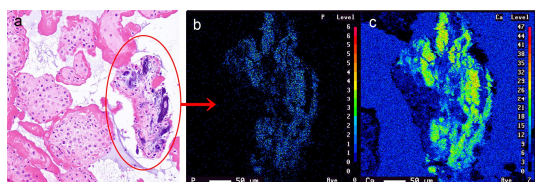


図3 石灰化(骨化)部位の成分分析
左:HE染色、中央:P、右:Ca

(b) 病理検査による診断の実際

細胞成分が検出された22検体について病理所見に基づいて診断を行った(重複診断を

含む)。その結果、15検体で急性炎症、3症例で慢性炎症、2症例で急性炎症と慢性炎症の移行期、1症例で変形性顎関節症の疑い、1症例で顎関節の骨リモデリングの疑い、1症例で滑膜軟骨腫症であった。なお、変形性顎関節症と骨リモデリングについては画像所見を参考にした。

(c) 臨床所見と病理所見の相関

既に述べたが、44検体のうち36検体が疼痛のある患者から採取されたものである。22検体で細胞成分が検出され、これらは全て疼痛を訴えた患者からの関節洗浄液であった。一方、14症例では疼痛があったにもかかわらず細胞成分は検出されなかった。また、疼痛を訴えていない患者から採取された8検体はいずれも細胞成分を含んでいなかった。疼痛があったにもかかわらず炎症性細胞などの細胞成分が検出されなかった14症例は、なんらかの手技的エラーにより検出されなかった可能性も考えられる。今後は陰性と偽陰性を判別する方法の検討が必要である。

単球系細胞(マクロファージ、破骨細胞、異物巨細胞)は2症例から検出された。しかし、結晶性物質などの異物は光学顕微鏡でも偏光顕微鏡でも検出されなかったことから、いずれの症例でも結晶性関節炎は否定された。一方の症例ではMRIで関節円板の転移とjoint effusion(炎症による浸出液)の所見を示していた。しかし、右側下顎頭の骨性変化は明らかでなく、骨吸収があったとしてもわずかに骨添加も起こっていると考えられ、骨リモデリングの可能性を考えた。MRIではjoint effusionにより著しい炎症が示唆されたが、病理所見でも著しい急性炎症が見られ、病理所見と臨床所見は一致していた。

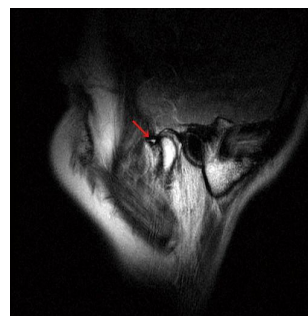


図4 MRIにて joint effusion(矢印)が見られた症例では、病理所見でも著しい急性炎症を認めた。

もう一方の症例ではパノラマエックス線写真で両側性に下顎頭の骨吸収を認め、さらにコーンビームCTで右側関節窩の骨吸収と右側下顎頭での骨棘の形成が見られた。変形性関節症と考えれば洗浄液中の単球系細胞(破骨細胞)の存在と骨吸収像が一致する。

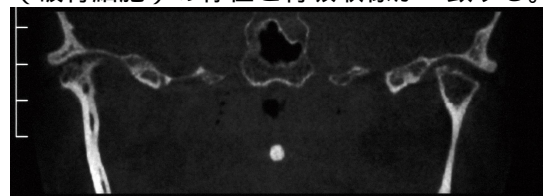


図5 破骨細胞が検出された症例では、CTで両側下顎頭および右側下顎窩に骨吸収を認

め、病理所見と臨床所見が一致していた。

(d) 同様の臨床所見を示す患者間における病理所見の多様性

疼痛の有無や画像所見などの臨床所見と関節洗浄液の病理所見の間に概ね相関がみられた一方、年齢や経過年月、症状が合う程度同様であっても、関節局所の組織学的病態が異なる症例もあることが分かった。そこで、治療効果がなかなか得られない場合や経過が長い症例では、顎関節局所における病態の多様性を考慮して関節洗浄液の病理検査を行うことは有用であると考えられた。

	年齢	性別	経過	疼痛	雑音	病理所見
患者1	46	女性	20年		なし	細胞成分なし
患者2	43	女性	20年			好中球、リンパ球
患者3	44	女性	20年		なし	好中球、リンパ球 マクロファージ 異物巨細胞
患者4	68	女性	6か月		なし	好中球
患者5	60	女性	6か月		なし	好中球、リンパ球 好酸球
患者6	55	女性	5か月			細胞成分なし
患者7	56	女性	6か月		なし	リンパ球

表1 臨床所見で年齢、性別、経過、疼痛、雑音の有無が同様であっても、病理所見は大きく異なる場合のあることが分かった。

(e) 関節洗浄液を用いた病理検査の再現性

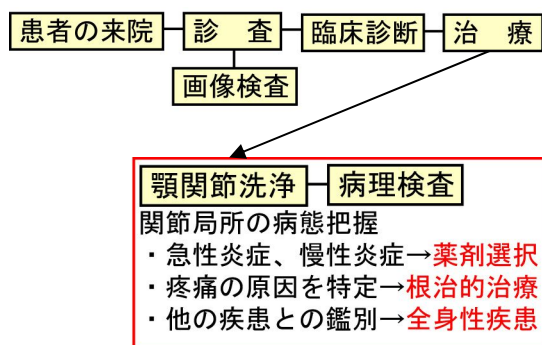
1 症例では関節洗浄、スプリント療法、および抗炎症薬の投与が行われたが治療効果が得られず、1~2か月の間隔をあけて計3回の関節洗浄が行われた。3回目の関節洗浄後に症状が改善されたものの、それまでは症状に変化が見られなかった。関節洗浄液の病理所見は3回ともほぼ同様で、急性炎症の所見を示していた。1症例だけではあるが、症状が改善しない間の病理所見に再現性のあることが確認された。

(2) 滑膜細胞の初代培養

顎関節の滑膜細胞の初代培養に関する研究報告(論文)を参考にし、関節洗浄液中に含まれる滑膜細胞の初代培養を行った。しかし、滑膜細胞と考えられる線維芽細胞様細胞

の十分な増殖が得られず、株化には至らなかった。本学歯科医療センターにて関節洗浄液を採取してから研究室にて細胞を播種するまでには数時間がかかる。その間に細胞傷害性の炎症性タンパク質が細胞に作用し続けたことが原因であると推察した。今後は洗浄液の採取後、速やかに細胞成分のみを分離するなど効率的な培養方法を検討していく。

(3) 関節洗浄液を用いた顎関節疾患のための病理診断システムの構築



関節洗浄液の病理所見に患者の臨床所見、画像所見を加えて、口腔外科医とともに患者の来院から治療までの過程における本検査法の応用方法について検討を行い、以下の通りにまとめた。

- 必ずしも全ての顎関節症患者に病理検査が必要な訳ではないが、パンピングマニピュレーションや疼痛緩和のために関節洗浄を行った場合、洗浄液は廃棄せず病理検査を行えば、新たな負担なく顎関節内部の病態を詳細に調べることができる。
- 病理検査の結果、急性炎症の場合は現在刺激が加わっている状態が考えられる。慢性炎症の場合には少なくとも数日前までに原因刺激が加わっていたと考えられる。このことから炎症や疼痛の原因を特定することができれば、根治的治療が可能となり得る。また、炎症の種類が分かれば抗炎症剤など薬剤選択の一助にもなり得る。
- 通常の細胞診では標本が1枚限りで染色方法も限られるが、本検査法では連続切片の作製が可能で、HE染色のみならず特殊染色や免疫染色、電子顕微鏡による成分分析など、より詳細な病態解析が可能となる。
- 関節洗浄液から単球系多核巨細胞が検出され、臨床所見や画像所見から破骨細胞と推察される場合、変形性関節症や骨リモデリングの可能性が考えられる。
- 単球系細胞が検出された場合で、画像所見で骨吸収がなく通常の顎関節症の治療でも効果が得られない場合、痛風による尿酸ナトリウム結晶沈着症や高血圧によるピロリン酸カルシウム結晶沈着症など全身疾患に起因する関節炎も考えられる。結晶成分を同定できれば診断は確実である。

(4) 今後の課題

今回我々が行った研究結果では、14 検体で患者が疼痛を訴えていたにも関わらず細胞成分が検出されなかった。このような場合、関節腔内に炎症性細胞が実際にほとんどないのか、あるいは手技的な理由で検出されなかった（偽陰性）のか判断が難しい。炎症性サイトカインは炎症性細胞から作られることから、関節洗浄液の液体成分も分析を行い有無について調べることで、偽陰性かどうかの判定が行えるようになる。考えられる。今後は細胞成分と液体成分の両方を分析する方法を検討していく。

また、本研究では滑膜細胞の初代培養を行ったが十分な細胞増殖を得ることができなかった。滑膜細胞を培養し、種々の炎症性サイトカイン、疼痛気炎物質、結晶性関節炎の原因となる結晶などを添加した際の細胞の反応性を調べれば、より詳細な病態を予測することが可能になると考えられる。今後は滑膜細胞を長期培養するための培養条件を検討していく。

5. 主な発表論文等

（研究代表者、研究分担者及び連携研究者には下線）

〔雑誌論文〕(計 1 件)

Mikami T, Kumagai A, Aomura T, Javed F, Sugiyama Y, Mizuki H, Takeda Y.: Cytopathologic diagnosis on joint lavage fluid for patients with temporomandibular joint disorders. Diagn Cytopathol 42; 30-36, 2014

〔学会発表〕(計 5 件)

前原恵理, 青村知幸, 古城慎太郎, 田口圭介, 水城春美, 東海林理, 泉澤充, 三上俊成, 武田泰典: 顎関節症に類似した症状を呈した滑膜軟骨腫症の一例, 第 67 回日本口腔外科学会総会・学術大会, 2013 年 5 月, 宇都宮

三上俊成, 熊谷章子, 青村知幸, 杉山芳樹, 水城春美, 武田泰典: 顎関節洗浄液の cell block tissue array 標本を用いた顎関節症の病態診断, 第 24 回日本臨床口腔病理学会総会・学術大会, 2013 年 8 月, 東京

（招待講演）三上俊成: 顎関節症患者のための病理検査 顎関節洗浄液で分かる病態の多様性, 第 31 回日本顎咬合学会学術大会・総会, 2013 年 6 月, 東京

三上俊成, 熊谷章子, 青村知幸, 杉山芳樹, 水城春美, 武田泰典: 関節洗浄液の病理検査による顎関節病変のための新たな診断法, 第 25 回日本顎関節学会総会・学術大会, 2012 年 7 月, 札幌

熊谷章子, 青村知幸, 三上俊成, 武田泰典, 杉山芳樹: 難治性の長期開口障害に側方運動

療法が著効した顎関節症の 1 例, 第 25 回日本顎関節学会総会・学術大会, 2012 年 7 月, 札幌

〔図書〕(計 0 件)

〔産業財産権〕

出願状況 (計 0 件)

名称:
発明者:
権利者:
種類:
番号:
出願年月日:
国内外の別:

取得状況 (計 0 件)

名称:
発明者:
権利者:
種類:
番号:
取得年月日:
国内外の別:

〔その他〕

ホームページ等

6. 研究組織

(1) 研究代表者

三上 俊成 (MIKAMI, Toshinari)
岩手医科大学・病理学講座病態解析学分野・准教授
研究者番号: 40405783

(2) 研究分担者

なし ()

研究者番号:

(3) 連携研究者

なし ()

研究者番号: