岩医大歯誌 5：32-40，1980

Decortication を施行した慢性下顎骨骨髄炎の1症例

瀬川 敦義　大渕 義孝　深沢 肇
越前 和俊　小守林 尚之　関山 三郎
岩手医科大学歯学部口腔外科学第二講座*（主任：関山三郎教授）

佐藤 良三　鈴木 鍾美
岩手医科大学歯学部口腔病理学講座*（主任：鈴木鍾美教授）

〔受付：1980年1月30日〕

抄録：慢性下顎骨骨髄炎の治療には種々な方法があるが，今回われわれは，Decortication を施行し，良好な結果が得られた症例を経験したので報告した。

症例は，20歳男性で，既往歴に16歳時，右側脛骨骨髄炎がある。現病歴は4年前に脛骨中央部の激痛と腫脹，悪寒が発現するとともに，右側頬部に疼痛と腫脹，開口障害が出現し，某病院外科に入院，治療を受け症状は消退した。その後同様の症状の発現を繰り返し，そのたびに治療を受けていた。今回約1カ月程前より，右側下顎骨下縁に圧痛が生じ，やがて自発痛と開口障害が現われ，腫脹も高度となった為に，某病院内科にて抗生剤の投与を受けるも，治癒遅く，本学整形外科を受診したところ，当科を紹介され来科した。現症は体格中等度，栄養状態良好であり，体温は37.3℃であった。口腔外所見は，右耳介前下部から顎角部と頬部にいたるび慢性の腫脹がみられ，同部位に圧痛がみられた。顎下リンパ節は，右は鳩卵大1ケ，小豆大3ケで圧痛が有り，左は示指頭大1ケで圧痛はなかった。口腔内所見は，下顎枝前縁の肥厚と圧痛があり，咬筋前縁にも圧痛を認めた。$\overline{8|7|}$はいずれも vital であった。X線所見では，右側下顎角部から骨体部に至る虫喰像様の骨吸収像と，$\overline{|8}$根尖部付近の骨硬化像を認めた。治療は$\overline{8|}$抜歯後，抗生剤の投与と共に全麻下にて Decortication を施行した。手術所見は，骨露出時，骨面には肥厚がみられ，一部は肉芽組織でみたされていたため，その部分の骨皮質を一塊として剝離し除去した。術後6カ月間は全身疲労時に腫脹などの症状の発現をみたが，漸次軽減し，現在経過は良好である。脛骨における骨髄炎と顎骨の骨髄炎との関連については，$\overline{8|7|}$が vital であり，口腔内所見も乏しいことから，あるいは血行性の発症ではないかとも考えた。

緒　言

各種抗生物質の出現と普及により，口腔外科領域においても各種の重篤な疾患が激減したが慢性顎骨々髄炎は抗生物質を主体とする薬物療法も効果が少なく，外科的療法によらなければ完治は期待し難い[1-6]。今回われわれは約4年間にわたり再発を繰り返した慢性下顎骨骨髄炎の症例に，Decortication を施行し，術後2年間にわたる経過観察においても良好な結果が得られたので，その概要について報告し，若干の考察を加えた。

Chronic osteomyelitis of mandible treated with decortication : Report of a case

Atsuyoshi Segawa, Yoshitaka Obuchi, Hazime Fukazawa, Kazutoshi Echizen and Saburo Sekiyama
(Department of Oral Surgery II, Iwate Medical University School of Dentistry, Morioka 020)
Ryozo Sato and Atsumi Suzuki
(Department of Oral Pathology, Iwate Medical University School of Dentistry, Morioka 020)
*岩手県盛岡市中央通1丁目3—27（〒020）

Dent. J. Iwate Med. Univ. 5：32-40，1980

症　　例

患　者；20歳男性，工業高校実習助手.

初　診；昭和52年1月21日.

主　訴；右側頰部の腫脹と開口障害.

家族歴；特記事項なし.

既往歴；16歳時，右側脛骨々髄炎.

現病歴；4年前，右下腿が曲げにくくなり次第に脛骨中央部の博動性激痛と腫脹，悪寒が発現，2～3日後に右側頰部に同様の疼痛が発現し腫脹と開口障害が現われたので，某病院外科に入院，注射，内服薬等の治療を受け，約1カ月で症状は消退した。その後3年前に再び同様の症状があらわれ，某外科医院に通院，投薬を受け約1カ月で症状は消退した。更に2年前，脛骨と顎骨に以前と同様の症状が出現し同医院にて再び治療をうけ，症状は消退した。上記の症状発現はいずれも，期末試験，新職場就職，スポーツを始めたなど，疲労が蓄積していたときであったという。

今回，1カ月程前より右側下顎骨下縁中央部に圧痛が生じ，やがて右顎関節前部に自発痛と開口障害があらわれ，右頰部の腫脹も高度となったため，某病院内科を受診，注射，内服薬，湿布による治療を受けるも症状の改善がなく，本学整形外科を経由して，当科に紹介来科した。

現　症

全身所見；体格中等度，栄養状態は良でその他には特に異常所見はない。

口腔外所見；顔色良好。右耳介前下部から顎角部，頰部にいたる手挙大の腫脹が認められ色調は正常であった。硬度は板状硬，圧痛は腫脹全体にみられ，軽度に熱感があった（図1，2）。リンパ節所見は，右側顎下部に鳩卵大1ケ，小豆大3ケを触れ可動性が有り，いずれも圧痛を示した。左側顎下部は示指頭大1ケ，小豆大1ケを触れ圧痛はなかった。開口障害を認め開口域は20mmであった。

口腔内所見；$\overline{8\ 7|}$部の歯肉頰移行部には，軽度の腫脹と発赤があり，骨様硬で右側下顎枝前縁に肥厚と圧痛が認められた（図3）。歯牙

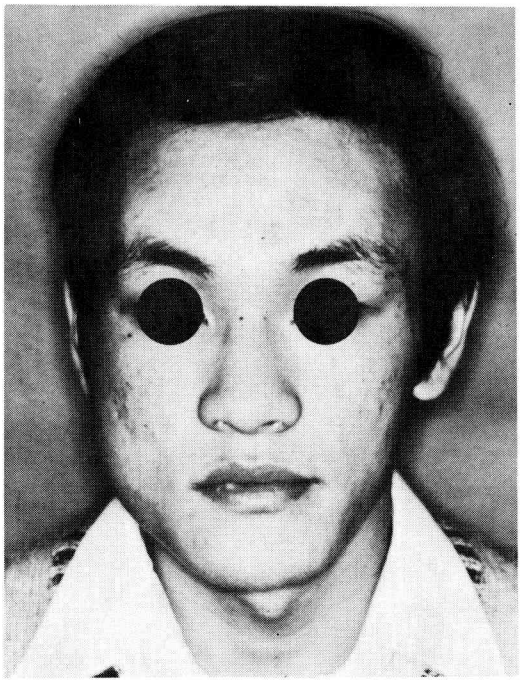

図1　初診時顔貌所見

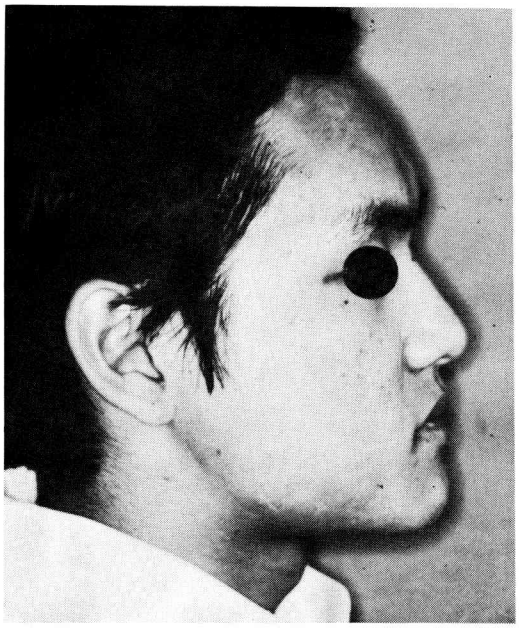

図2　初診時顔貌所見

所見では$\overline{8\ 7|}$は動揺度 $m_{0\text{-}1}$ 程度で，vital test ではいずれも vital であった。

X線所見；P－A，パノラマ，第Ⅲ斜位により右顎角部に下顎枝下方から顎角部，$\overline{7|}$相当

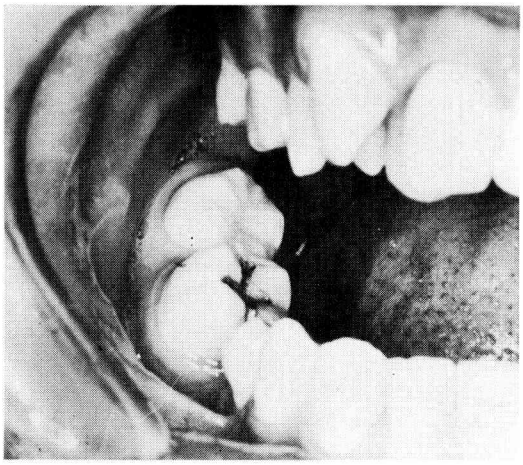

図3　初診時口腔内所見

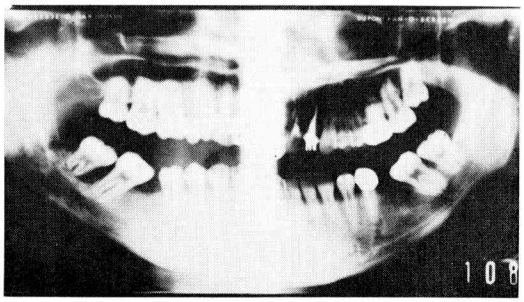

図4　初診時パノラマX線所見
右側顎角部に虫喰像様の骨吸収像が認められる

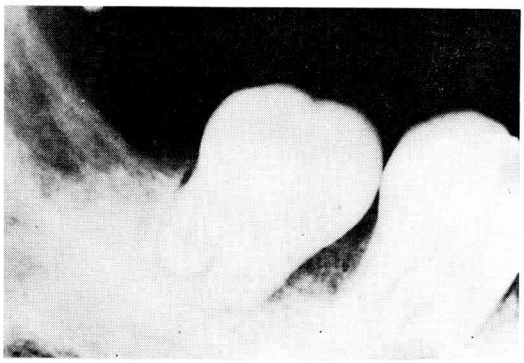

図5　初診時 dental X線所見
$\overline{8|}$ の根尖を中心として骨硬化像を認める

部の骨体部に至る虫喰像様の骨吸収像が認められた。Dental X線写真では $\overline{8|}$ の根尖部に骨硬化像がみられた（図4，5）。

臨床検査所見；血液一般検査および尿検査では異常がみられなかったが，血清学検査では，CRP が5＋，A/G比が0.86を示した。発赤した歯肉部からの一般細菌検査では，グラム陽性球菌，Streptococcus（α），Neiseria group の菌がいずれも少量認められた（表1，2）。

初診時臨床診断；慢性下顎骨々髄炎

処　置；昭和52年1月21日入院。$\overline{8|}$ の抜歯後，その部位から骨をとり，病理組織検査を行ったところ，慢性顎骨骨髄炎という診断であった。その後，腫脹，開口障害が高度となり，消炎処置を施すも効果がないため，原因と考えられた腐骨および肉芽組織の除去を目的として Decortication を2月25日全麻下に施行した（図6）。

手術所見；右側下顎下縁に約8cmの切開を加え，鈍的に剝離し下顎骨を露出すると，骨の表面は肥厚しており，数カ所にわたり小さな円形の骨欠損があり，やや赤色を帯びた海綿状の肉芽組織でみたされていた（図7）。骨は硬く，叩打により金属音を呈した。次いで $\overline{6|}$ 相当部から下顎角部にわたり巾約3cm程の範囲でサージエアトームと骨ノミにて骨皮質を一塊として剝離除去した（図8）。骨髄腔は肉眼的には認められず海綿質部は極めて緻密であり，所々に軟組織がみられたので，これを十分に掻爬し，骨膜，筋層を縫合，皮膚を閉鎖し，手術を終了した。

また同時に右側脛骨の病巣部からの生検が整形外科の担当医により行われ，病理組織診断は Osteomyelitis であった。

経　過；術後患部の発赤，腫脹や開口障害がみられたが，これらの症状は約30日で消失した。また顔面神経の麻痺，オトガイ部の知覚鈍麻などは認められず，第59病日に退院した。退院後6カ月間においては，全身疲労時に右下顎骨部に軽度の腫脹をみるも，その後はほとんど症状があらわれることもなく現在に至っている（図9，10）。

術後2年6カ月のX線所見では，患部の骨新生像を認め，$\overline{7|}$ 根尖相当部の骨硬化像も消失

表1　初診時検査所見

1 血液検査			
RBC	453×10⁴	TP	8.5g/dl
Ht	41%	NPN	30.9g/dl
Hb	14.0g/dl	UN	14.5mg/dl
WBC	5700	Na	141.0mEq/l
E	3	K	4.8
St	15	Cl	104.7
Ⅱ	29	Ca	4.6
Ⅲ	26	AL-P	7.7KA単位
Ⅳ	1	GOT	20
Ly	29	GPT	8
Mo	5	LDH	319
Plat	43.7×10⁴	血清鉄	83μg/dl

表2　初診時検査所見

血清蛋白分画		尿蛋白	100mg%
Alb	46.4%	尿糖	0
α_1-Gl	5.4	潜血反応	−
α_2-Gl	17.2	ビリルビン	−
β-Gl	11.3	ウロビリトゲソ	±
γ-Gl	19.4	沈渣顕微鏡検査	
A/G比	0.86	赤血球	0～1/数視野
CRP	5＋	白血球	1～2/各視野
RA	−	上皮細胞	扁平1/数視野
ASL-O	12Todd単位	円柱上皮	硝子1/全視野
2 尿検査		3 一般細菌検査	
外観	黄褐色　清	グラム陽性球菌	少
比重	1.031	Stteptococcus α	少
pH	6	Neiseria groupの菌	少

している（図11，12）。

病理組織学的所見；図13は生検によってえられた抜歯創付近の骨組織の所見である。これではモザイク状を呈する歯槽骨と軽度の円形細胞浸潤を伴った線維性結合組織とが認められ，これら両者の間には活発な骨新生像をみる。すなわち顎骨内に生じた炎症が慢性経過をたどったため，骨組織の器質化と骨の新生を伴っているものと考えられた。すなわち組織的には慢性骨髄炎といえる。図14は生検によってえられた抜歯創に接する骨皮質部の所見である。これでは骨皮質の外側（下方）は改造の為にややモザイク状を呈し，頬側部（上方）に向って外築性の骨新生像をみる。以上の所見から慢性硬化性骨髄炎と考えられた。

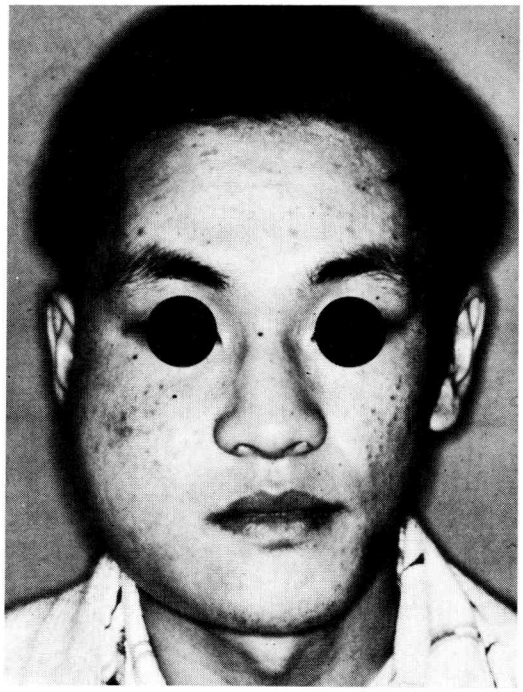

図6　術前顔貌所見
右側頬部の腫脹が高度となる

図15A，B，図16A，Bは，Decorticationによって得た材料を頬舌的に薄切した標本における組織所見である。いずれの所見も下部が本来の顎骨に相当する部であり，上部は頬側に向って増殖した過形成骨に相当する部である。すなわち図15A，Bにおいては本来の顎骨と過形成骨との間には形態的に明らかな境界をみることができる。しかし部分的には炎症の波及によって本来の顎骨が破壊され，それらの境界が不明瞭となっている。また図15Bにおいては顎骨内の炎症巣が強く残遺しているところも認められる。図16A，Bでは顎骨本来の骨皮質の破壊的変化が強く認められ，本来の顎骨と過形成骨との境界が不明瞭となり，臨床的に本来の顎骨の腫脹を思わせる所見を呈している。これらの増殖した骨組織は，はなはだ不定形な骨梁によって構成されている。

図17A，Bは過形成骨の外縁を示す所見であ

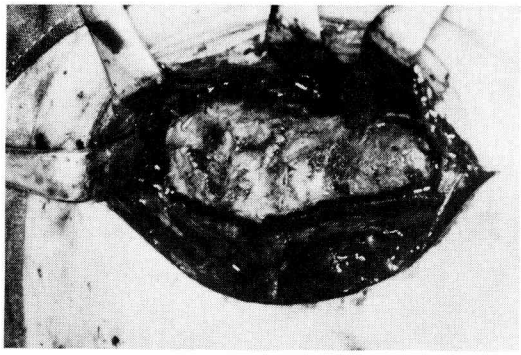

図7　術中所見
骨表面は凹凸不整を呈し，ところどころに肉芽組織がみられる

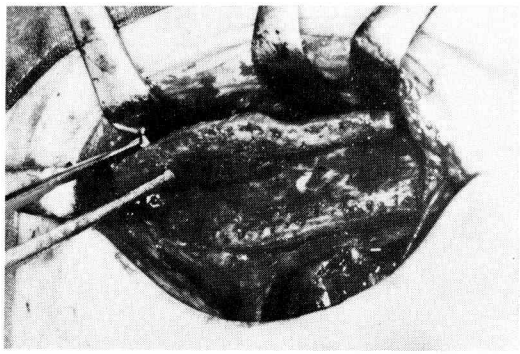

図8　術中所見
骨皮質を一塊として取り出す

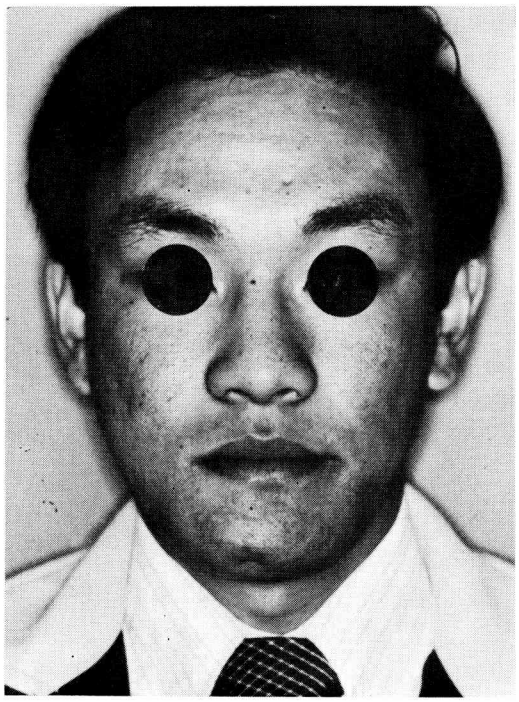

図9　術後顔貌所見
術後2年の正貌で左右対称性である

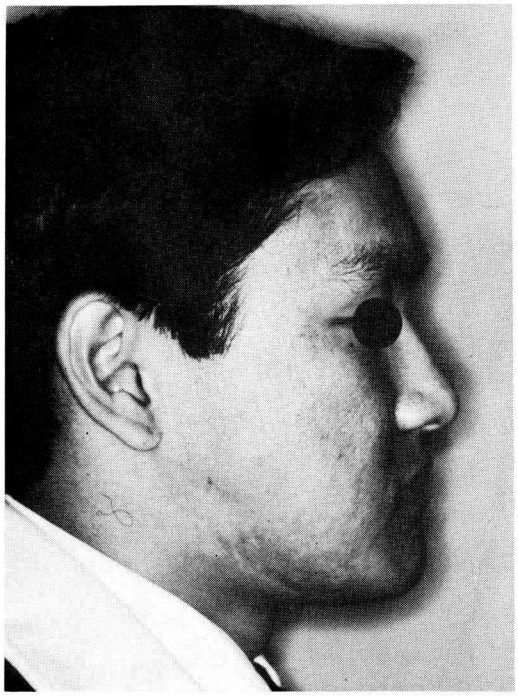

図10　術後顔貌所見
手術創はあまり目立たない

る。骨組織の外縁は被膜様の線維性結合組織によっておおわれ，骨組織の表面は凹凸不整となっているものが多い。これらの凹凸不整な骨表面には，骨添加像(図17A)や骨吸収像(図17B)が入り乱れて観察される。また骨皮質および過形成骨の骨梁および骨髄組織は，図18に示す如くである。すなわち骨髄部は拡張した血管を含む比較的粗な線維性結合組織より構成され，不整形な多数の骨梁を包含している。これらの骨梁は骨細胞の形，配列が不整であり，層板形態もはなはだ不整である。しかしその骨梁外周には多数の骨芽細胞が集簇し骨の強い増殖を思わせる。尚，Decortication を行った際摘出した筋肉組織，および腫大リンパ節においても，炎症の波及を認めることができた。図19は周縁の筋組織の組織所見である。これでは囲管性浸

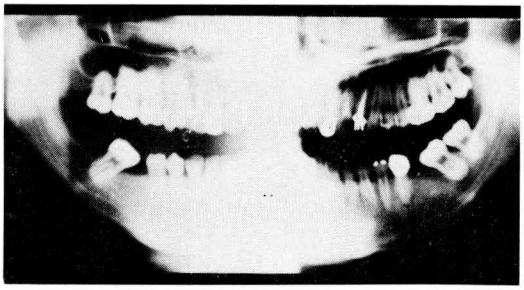

図11　術後パノラマX線写真所見
右側顎角部の骨吸収像は改善されてきている

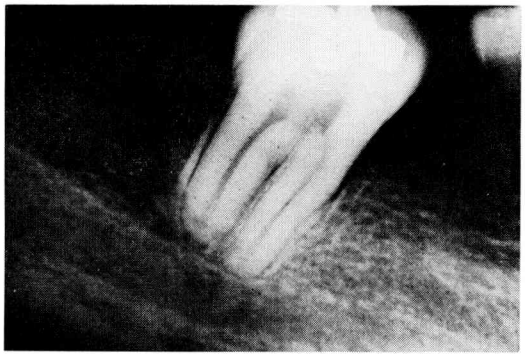

図12　術後X線写真所見
骨硬化像は消失し骨梁が明らかである

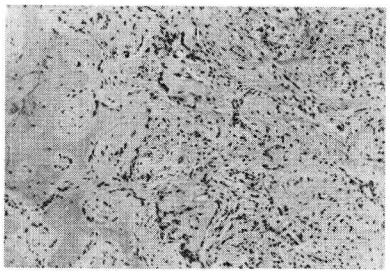

図13　顎骨々体内における慢性骨髄炎の組織的所見（生検材料より）

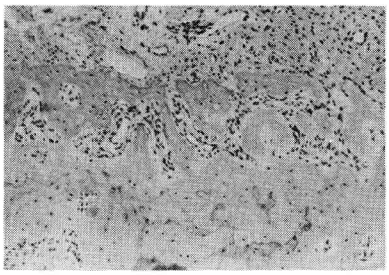

図14　骨皮質外縁部における過形成骨の形成（生検材料より）

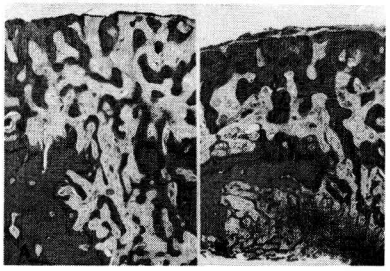

図15　顎骨と過形成骨との境界における組織的所見
（Decorticationによる摘出材料より）

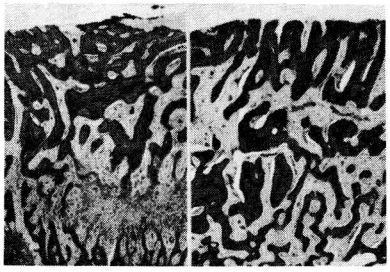

図16　顎骨と過形成骨との境界における組織的所見
（Decorticationによる摘出材料より）

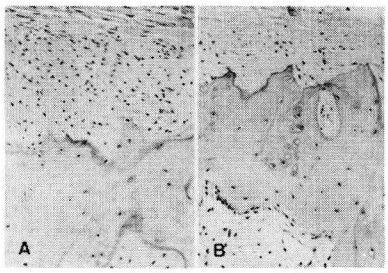

図17　過形成骨外縁における線維性被膜の形成と骨改造像
（Decorticationによる摘出材料より）

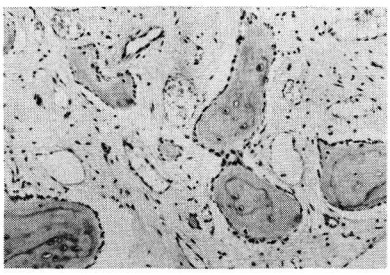

図18　過形成骨における骨梁の形態と線維性結合組織によりなる骨髄部
（Decorticationによる摘出材料より）

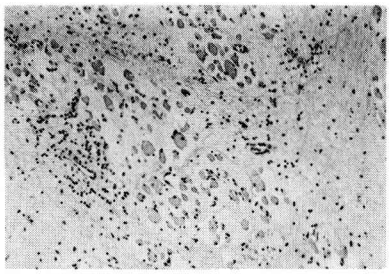

図19　過形成骨付近筋組織における慢性炎症の残遺と筋組織の破壊および器質化（手術時摘出された材料より）

図20　腫大リンパ節における反応性濾胞増殖と洞カタル（矢印）（手術時摘出された材料より）

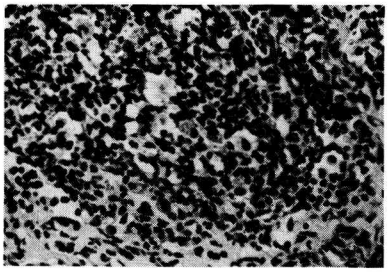

図21　洞カタル（図20矢印部）における細網細胞の増殖（手術時摘出された材料より）

潤，筋線維の変性萎縮，崩壊，さらにはこれらにもとづく線維化などをみることができる。またリンパ節では反応性濾胞増殖（図20）と洞カタル（図20，21）とを認め，急性単純性増殖性リンパ節炎の像を認めることができた。

考　　察

慢性顎骨骨髄炎は薬物療法のみでは効果が少ないことが多く，外科的療法が必要となる[1-6]。外科的療法は病像により異なるが，(1)腐骨除去術 (2)Decortication (3)Spongiosa-Plastik (4)連続離断と骨移植があげられる[3,5,7]。

Decortication は病巣部を覆っている外側の骨皮質全体を剝離し，腐骨と肉芽組織を同時に除去し，軟組織をもって一次閉鎖する方法であり一般に口内法で行われる。この方法は1945年，Mowlem[8] によってはじめて施行され，その後 Obwegeser（1960）[9]，Becker（1964）[10]，Trauner（1964）[11]によって確立された。

本法による成績は極めて秀れており，Hjørting-Hansen（1970）[3] は下顎骨骨髄炎の28例に実施し，長期にわたって経過を観察した結果を報告している。また Ewers（1978）[12]は，1973年から1977年にいたる5年間の慢性下顎骨骨髄炎 125例について，その治療法別の頻度を報告しているが，最近の24例についてみると，Decortication が19例と79％を占め，次いで Spongiosa-Plastik の 3 例，12％であり，顎骨切除は全く行われていない。このように Decortication はその好成績とあいまって有用な治療法として頻用されるにいたっている。

慢性顎骨骨髄炎の診断は，従来，臨床経過とX線所見にもとづいていたが，症例によってはその診断が困難であった例も多い。最近では99mTc のシンチグラフィーが診断に極めて有効な方法であると報告されている[13,14]。しかし腫瘍，特に骨原性肉腫との鑑別にあたっては，生検が極めて重要であることも指摘されている[5]。

われわれの症例は再発を繰り返し，X線所見でも典型的な慢性骨髄炎の像を示しており，診

断は容易であった。また病巣が$\overline{6|}$部より顎角部をこえて下顎枝下方にまで及ぶという広範囲であったため，口外法で手術を施行した。経過は良好であり一期治癒が得られ，瘢痕形成も少なく，創はほとんど目立たなかった。

本症例の病理組織学的所見は，いわゆる慢性骨髄炎像を示していたが，炎症性の変化がさらに骨皮質を通じて外界に至り，長い経過をたどりながら，徐々に外側部の組織への侵襲と器質化への傾向と相まって骨芽細胞が増殖し，下顎骨の外側に骨組織の新生を強く伴うようになったことを示していた[15]。

このような骨組織の過形成状態は，これをX線的に観察した場合に，不透過像として判定されるものと思われた。一方，骨組織内に散在していた炎症性病巣部はそれぞれの器質化，骨組織新生などの進行状態が，互いに異った性状を呈しており，このような組織的変化がX線所見上，虫喰像状を呈したものと考えられた。

Decorticationはこれら肥厚した皮質，肉芽組織の除去とともに，欠損部を周囲の骨膜および軟組織で十分にみたし，死腔の形成を防ぎ，血行がよく保たれるので，術後の良好な骨梁の新生をもたらすものと思われる。

本症例において特徴的であったことは，脛骨における骨髄炎の増悪と，顎骨における骨髄炎が同時に発生し，また同様に再発を繰り返したことである。一方歯牙所見からみると$\overline{8\ 7|}$はvitalであり，口腔内には炎症々状の所見が乏しいことから，血行性の発症も考えられ興味深かった。

結　　語

4年間にわたり再発を繰り返してきた慢性下顎骨骨髄炎に，Decorticationを施行し，良好な結果が得られた症例を経験したので，その概要を報告し若干の考察を加えた。

組織学的には顎骨骨体内の慢性骨髄炎の像とともに，顎骨外への炎症の波及が長期にわたり，それにより骨皮質に高度な過形成骨を生じたと思われる所見を呈していた。

（本論文の要旨は，昭和54年6月23日，第8回岩手医科大学歯学会例会において発表した。）

Abstract：A case of chronic osteomyelitis of mandidle treated with decortication has been reported.

A 20 year old man was reffered to our clinic with a chief complaint of swelling of the right mandible and trismus. The patient stated that these symptoms were repeated from the time to time, simultaneously with osteomyelitis of his right tibia, for the past four years. Clinical examination showed swelling of the right mandible angle extending to submaxillary region. There was hard induration of this area and radiographic findings showed typical chronic osteomyelitis of mandible.

The patient was admitted to our hospital and started on massive antibiotic therapy, but it had not taken effect enough. Then, with the patient under general anestesia, decortication was performed by extraoral procedure with primary closure of the skin wound. Postoperative course was unevenful.

At two years after the operation, radiographic findings showed regeneration of the bone with normal trabercula. Histological findings of removed specimen showed typical chronic sclerosing osteomyelitis.

文　　献

1）Becker, R.：Zur Therapie der chronischen Osteomyelitis. *Dtsch. zahnärztl. Z.* 22:1020-1026, 1967.

2）Kinnman, J. E. G. and Lee, H.S：Chronic osteomyelitis of the mandible. *Oral Surg.* 25：6-11, 1968.

3）Hjørting-Hansen, E：Decortication in treatment of osteomyelitis of the mandible. *Oral*

Surg. 29：641-655，1970.
4）Glahn, M.：The surgical treatment of osteo myelitis of the mandible. *J. maxillofac. Surg*. 2：238-241，1974.
5）Luhr. H-G. u. Ehrman. G.：Differentialdiagnose und Therapie der chronischen Unterkiefer-osteomyelitis. *Dtsch. zahnärztl. Z*. 31：787-791，1976.
6）尾形秀樹，横林敏夫，梶川幸良，加藤久夫，中島民雄，常葉信雄：慢性化膿性顎骨骨髄炎の7症例について，新潟歯学会雑誌，6：45-59，1976.
7）Krüger, E：Lehrbuch der chirurgischen Zahn-Mund-und Kieferheilkunde, Band 1. Quintessenz, bibliothek, Berlin, Chicago, Rio de Janeiro und Tokyo, 172-198，1976.
8）Mowlem, R.：Osteomyelitis of the jaw. *Proc. Royal. Soc. Med* 38：452-454，1945.
9）Obwegeser, H.：Aktives chirurgiches Vorgehen bei der Osteomyelitis mandiblae. *Öst. Z. Stomat*. 57：216-225，1960.
10）Becker, R.：Therapeutische Konsequenzen aus der Änderung des Krankheitsverlaufs der Osteomyelitis：In Schuchardt, K. *Fortschr. Kiefer-und Gesichtschir*. 9：157-161，1964.
11）Trauner, R.：Die Osteomyelitis der Kiefer. In：Schuchardt, K. *Fortschr. Kiefer-und. Gesichtschir*. 9：146-152，1964.
12）Ewers, R.：Indikation zur operativen Behandlung der Unterkieferosteomyelitis. *Dtsch. zahnärztl. Z*, 33：811-813，1978.
13）Jacobsson, S., Hollender, L., Lindberg, S. and Larsson, A.：Chronic sclerosing osteomyelitis of the mandible; Scintigraphic and radiographic findings. *Oral Surg*. 45：167-174，1978.
14）Härle, F.：Diagnostik der Unterkieferosteomyelitis. *Dtsch. zahnärztl. Z*.：33 809-810，1978.
15）石川梧朗，秋吉正豊：顎骨骨髄炎；口腔病理学Ⅱ，増補版，永末書店，京都，809-811ページ，1973.