口腔内刺創による幼児頰部膿瘍の1例

及川　桂　島田隆夫　越前和俊
関山三郎
岩手医科大学歯学部口腔外科学第二講座（主任：関山三郎教授）

〔受付：1979年1月23日〕

抄録：今回われわれは，口腔内刺創により左側頰部に深在性で広範囲にわたる膿瘍形成をきたし，全身麻酔下で口腔内より膿瘍切開を施行し，良好に治癒せしめた幼児の1例を経験した。

症例は1歳6カ月の女児で，昭和53年4月9日に口腔内にフェルトペンを入れたまま高さ約50cmの椅子より落下し受傷した。口腔内の出血が少量であったためそのまま放置していたところ，受傷3日目より左側頰部の腫脹をきたし，近医にて投薬を受けた。しかし症状は改善せず，さらに増大してきたため当科に紹介来院した。

現症：顔貌では左側耳下腺咬筋部，頰部を中心とし，上方は眼窩下部，下方は顎下部におよぶ小児手拳大の腫脹が認められ硬結を触れた。口腔内では左側耳下腺乳頭部を中心とする頰粘膜に，軽度のびまん性腫脹が認められ硬結を触れた。

処置および経過：体温が38.5℃で軽度の脱水症状を呈していたため即日入院し，補液，抗生剤の投与を開始した。しかしながら第2病日には顔面部の腫脹および硬結がさらに増大し，左側眼裂は閉鎖し全身的に衰弱してきた。そこで波動は触知されなかったが深部における膿瘍の増大と考えて，全身麻酔下で口腔内より膿瘍切開を施行したところ，多量の排膿を認め翌日より症状は急速に軽快した。経過は良好で18病日に退院し，退院6カ月後の現在異常所見は認められない。

緒　言

口腔領域における重症感染症は，一般に歯周組織炎や歯性顎炎の継発症として発生することが多いが[1-3]，外傷による異物迷入により発症した報告もある[4-6]。今回われわれは，フェルトペンによる口腔内刺創が原因で，左側頰部に深在性で広範囲にわたる膿瘍形成をきたした幼児の症例に対して，全身麻酔下にて口腔内より膿瘍切開を施行し，良好に治癒せしめた1例を経験したので，その概要を報告する。

症　例

患者：1歳6カ月，女児。

初診：昭和53年4月17日。

主訴：左側頰部腫脹。

家族歴および既往歴：特記事項なし。

現病歴：昭和53年4月9日，フェルトペンを口腔内に入れたまま，高さ約50cmの椅子より落下した。その際口腔内より少量の出血を認めるも放置していたが，以後ほとんど食物を摂取しないため，同12日某診療所を受診し投薬を受けた。しかし左側頰部が腫脹しはじめ冷湿布を施行するも腫脹が増大してきたため，同17日某病院外科を受診し抗生剤の静注を受け，さらに本学小児科を経て当科に紹介来院した。

Buccal abscess of infant due to an oral stab wound : Report of a case

Katsura Oikawa, Takao Shimada, Kazutoshi Echizen and Saburo Sekiyama
(Department of Oral Surgery II, Iwate Medical University School of Dentistry, Morioka 020)
*岩手県盛岡市中央通1丁目3—27(〒020)

Dent. J. Iwate Med. Univ. 4：39-44, 1979

図1　初診時の顔貌所見（正面）
左側頬部―顎角部に小児手拳大の腫脹を認めた

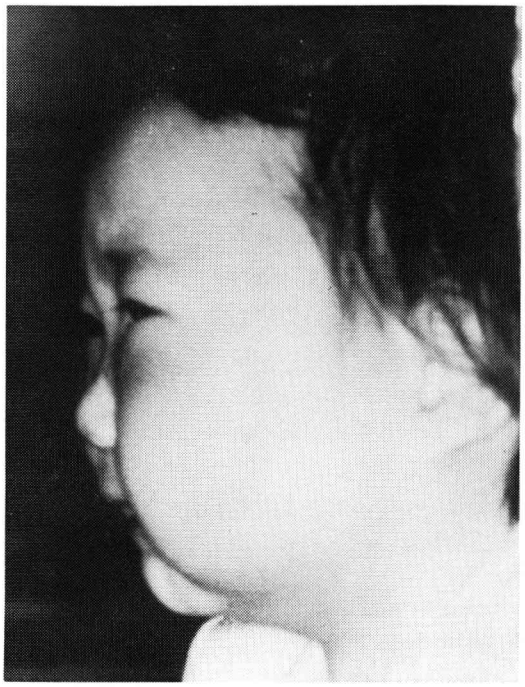

図2　初診時の側貌所見（患側）

現症：全身所見；体格中等度，やや脱水症状を呈し，不機嫌，体温38.5℃，食欲は減退していた。

口腔外所見；顔貌では左側耳下腺咬筋部，頬部を中心とし，上方は眼窩下部，下方は顎下部におよぶ小児手拳大びまん性腫脹が認められ，表面皮膚は紅潮性，緊張性であり，熱感，圧痛が認められた。硬さは弾性硬であり波動は触知されなかった（図1，2）。顎下リンパ節は周囲の腫脹と硬結が強く触知不能であった。また開口障害を認め開口度は7mmであった。

口腔内所見；左側耳下腺乳頭部を中心とする頬粘膜に，軽度のびまん性腫脹が認められ硬結が触知された。また耳下腺乳頭前下方部頬粘膜に約1×2cmの白色被苔で被われた部分が認められた（図3）。歯牙，歯周組織にはなんら異常所見は認められなかった。

臨床検査所見：初診時の血液一般および尿検査においては，白血球数の増加，核の左方移動，血沈の亢進が認められ，また試験穿刺による膿汁からは，グラム陽性無芽胞桿菌(+)，ストレプトコッカスγ型(+)が検出された（表1）。

臨床診断：左側頬部膿瘍。

処置および経過：入院時における体温は38.5℃であり軽度の脱水症状を呈していた。そこで補液とともに抗生剤 Cephalothin 25mg/kg，Tobramycin 4mg/kg の点適静注を開始した。しかしながら第2病日には顔面部の腫脹および硬度が増大し，左側眼裂の閉鎖をきたし全身的

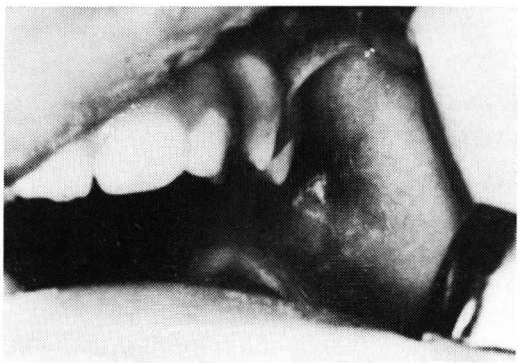

図3　初診時の口腔内所見
頬粘膜の腫脹は軽度で，一部に白色の被苔を認めた

表1　初診時検査所見

1　血液検査	
RBC	494×10⁴/mm³
Ht	35.6%
Hb	12.3g/dl
WBC	19.7×10³/mm³
St	4
Ⅱ	21
Ⅲ	35
Ⅳ	12
Ⅴ	1
Ly	23
Mo	4
Plat	473×10³/mm³
BSG（1hr）	59mm
Na	141.5mEq/l
K	4.0　〃
Cl	99.3　〃
Ca	5.0　〃
BUN	3.1mg/dl
GOT	17単位
GPT	5　〃
LDH	342KA単位
TP	7.0g/dl
A/G比	1.05
2　尿検査	
外　観	黄　清
比　重	1.006
pH	6
蛋　白	0
糖	0
潜血反応	（－）
ウロビリノーゲン	（±）
（沈査顕微鏡検査）	
赤血球	（－）
白血球	2～3/各視野
上皮細胞：円柱	1～2/数視野
円柱細胞：	（－）
3　細菌検査（膿瘍切開時）	
分離菌	
①　グラム陽性無芽胞桿菌	
②　Streptococus γ型	

に衰弱してきた。そこで波動は触知されなかったが深部における膿瘍の増大と考えて，第3病日に経口挿管による全身麻酔下で口腔内より膿瘍切開を施行した（表2）。

全身麻酔下において口腔内を詳細に診査すると，左側耳下腺乳頭後方頬粘膜に，直径1mmの小穿孔部が認められ，歯科用ゾンデが後方に約3cm挿入された（図4）。同小穿孔部より硬結が著明な顎角部付近を目標に試験穿刺を施行したが，膿汁は吸引されなかった。そこで口腔

表2　処置および経過

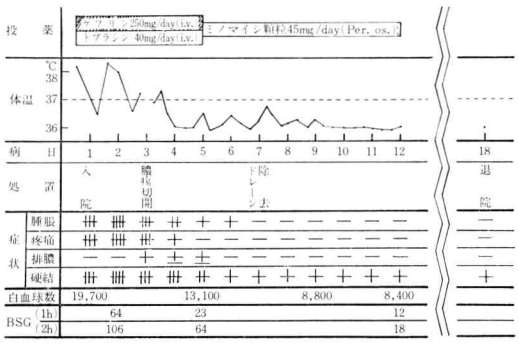

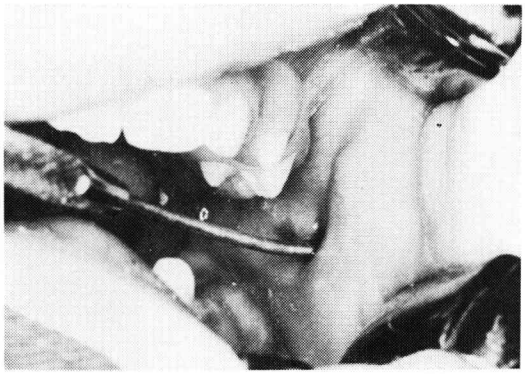

図4　頬粘膜の小穿孔部
全身麻酔下のもとでゾンデが後方へ約3cm挿入された

外顎角部耳下腺下縁相当部より内上方に向けて試験穿刺針を進めたところ，約2cmの深部より黄白色で粘稠性な膿汁が約3ml吸引された。口腔外試験穿刺針を留置したまま指標として，口腔内小穿孔部に約1cmの切開を加えペアン氏止血鉗子にて鈍的に剝離を進めたところ（図5），膿汁の排出が認められたためペンローズドレーン（#6）を約4cm挿入しデキソン糸3針にて縫合固定を行ない，排膿をはかった。

膿瘍切開を施行した翌日より，体温は急速に下降し，腫脹，疼痛の軽減が認められ，機嫌も良く経口的に食事摂取可能となった。しかし硬結は漸次軽減するも，第18病日の退院時にも左側咬筋部に軽度に認められた。口腔内所見では切開部に軽度の白色瘢痕を呈するも，硬結は認められなかった。

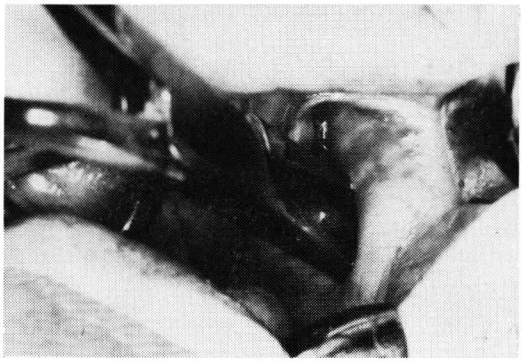

図5　ペアンによる鈍的剝離
口腔外からの試験穿刺針を留置し目標とした

図6　術後6カ月における顔貌所見
左右対称性で初診時にみられた腫脹は消失している

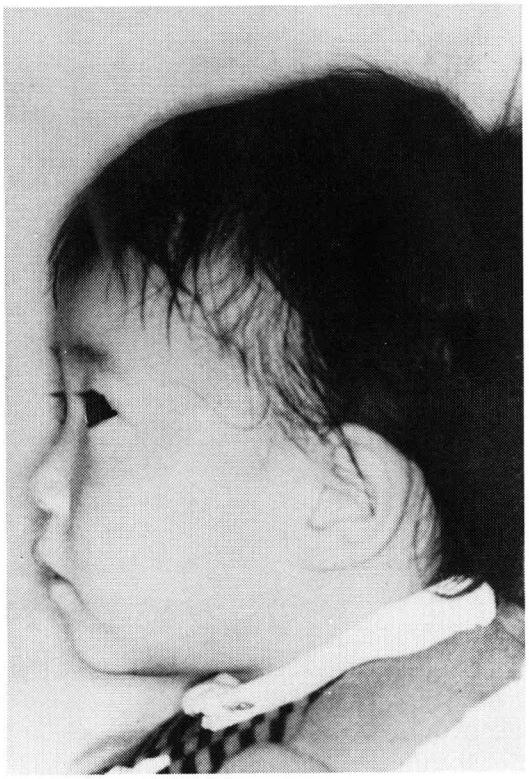

図7　術後6カ月における側貌所見

退院後約6カ月の所見では，顔貌は左右対称性となり，退院時に認められた左側咬筋部の硬結は触知されなかった（図6，7）。口腔内所見では切開部に軽度の白色瘢痕を呈するも，硬結などは触知されなかった（図8）。

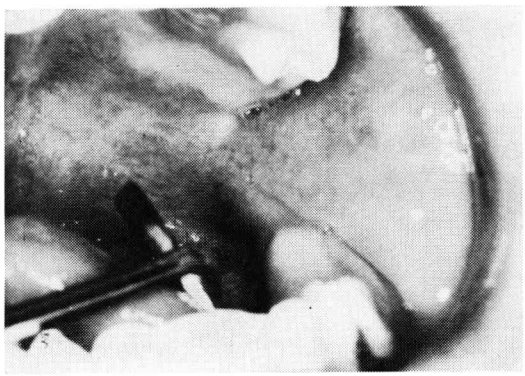

図8　術後6カ月における口腔内所見
膿瘍切開部はほとんど目立たない

考　　察

口腔領域における重症感染症は，歯周組織炎や歯性顎炎の継発症として発症することが多いが[1-3]，唾液腺，口蓋扁桃，上顎洞などの感染症から進展することもある[7]。また外傷による発症原因としては外傷性残留異物に継発するものが多いが[4-6]，今回われわれが経験した1例は，フェルトペンを咬えていて椅子から落下し受傷したもので，その際の口腔内刺創より頬部に広範囲にわたる化膿性感染をきたしたものであった。口腔領域においては解剖学的に多数の組織隙が存在し，これら感染症の拡大を容易にしている。

感染症に対する処置は，可及的早期に，しかも積極的な薬物療法が有効であるが，一方膿瘍形成が確認できた時には，切開排膿を早急に施行することが大切である。

膿瘍の診断については，波動の触知が第一であるが，深部に膿瘍形成のある場合には必ずしも明らかでなく，腫脹，熱感，圧痛などの臨床症状とあわせ，試験穿刺を行ない膿汁の存在を確認することが大切である。

本症例における膿瘍の存在部位は，咬筋，頬筋，頬脂肪体，さらに耳下腺周囲へと広範囲におよんでいた（図9）。この原因としては.高さ約50cmの椅子よりフェルトペンを咬えたまま落下したため，その先端が頬粘膜中央部から下顎枝外側へとかなり深く刺入されたことが考えられる。小児は物を咬えて転倒し受傷することが多く，頬側側方への刺創の場合には，頬脂肪体が露出することが知られている[8,9]。本症例においては，刺創の方向は後方かつ下顎枝外側であり，いわゆる Submasseteric spatium[2,10,11,12] から感染が生じ，その後周囲に拡大したものと推定される。そのため頬部に著明な腫脹が認められながらも波動が触知されなかった一因と考えている。

小児の重症感染症においては，症状の進展などから，原因菌の薬剤感受性試験の時間的余裕のないまま使用薬剤の選択を迫られることも多い。そのような場合，静菌的作用を有するものより，殺菌的作用が強く，かつ広域性スペクトルを持ち，しかも組織内濃度の高いものを選択すべきである。これらの点から本症例においては，第一選択薬剤として Cephalothin および Tobramycin を用いたのは利を得ていると思う。また薬剤感受性試験の結果 Minocyclin が強陽性であったのでこれを使用した。なお本剤は易水溶性で小児にも好んで使用され血中濃度の持続性に優れている[13-15]。

図9　本症例の膿瘍が存在した部位（模式図）

口腔領域の感染症は混合感染症である場合が多く，嫌気性菌の分離も比較的高くなっている[16-18]。本症例においては，口腔内からの刺創により感染をきたしたもので，膿汁からはグラム陽性無芽胞桿菌，ストレプトコッカスγ型が検出されている。

一方，膿瘍が深部に存在する場合には，起炎菌の感受性試験結果を待つ前に，むしろ積極的な病巣の開放と十分な排膿路の確保が治療効果を左右するものである。これらの点より本症例においては，1歳6カ月の幼児でもあり，患者の特質などから考えると全身麻酔下による切開排膿がきわめて有効であった。また顔面の瘢痕を考慮し，排膿路を口腔内に誘導したものである。

結　　語

われわれは，1歳6カ月女児の口腔内刺創により左側頬部に深在性に膿瘍を形成し，全身麻酔下にて口腔内より膿瘍切開を施行した1例を報告した。

（なお，本論文の要旨は，昭和53年11月3日，岩手医科大学歯学会第4回総会において発表した。）

Abstract：K. K., a 1 ½ year-old infant, came to the emergency ward with a swelling of the left side of the face. 8 days previously she had fallen down from the chair with a "magic pen" in her mouth, and her face had begun to swell. Examination showed swelling of the left cheek extending from infraorbital to submaxillary region. There was some induration of this area. A small stab wound, about 1 mm in diameter, was found in the middle of the left buccal mucosa with slight swelling. The body temperature was 38.5℃, and white cell count was 19,700.

The patient was admitted to the hospital and started on antibiotic therapy. On the next day the swelling had spread over the whole left side of the face, and the eye was closed. Though the fluctuation was not existed, extraoral exploratory puncture was carried out under general anesthesia, and about 3 ml of pus was evaculated. Keeping the tip of the needle at this point, a small incision was made along the stab wound of the buccal mucosa and hemostat was used to open the abscess. A great deal of yellowish pus was drained. A penrose drain was inserted and sutured to buccal mucosa with Dexion.

The next day the body temperature decreased to the normal range and the swelling reduced rapidly. One week later the incision had healed and the abscess had completely reduced. The patient was discharged from hospital after 18 days. Prognosis has been very evenful.

Bacterial culture of evaculated pus showed gram positive nonspored bacilli and gamma streptococci.

文　献

1) Schuchardt, K., Eckstein, A. u. Lehnert, S.：Beobachtungen und Erfahrungen bei der Diagnose und Therapie von 3591 klinisch behandelten Fällen odontogener Entzündungen im Kiefer-Gesichtsbereich. *Fortschritt. Kiefer-u. Gesichts-Chir.* 9：107-117, 1964.

2) Thoma, K. H.：Oral Surgery, 5 th ed., Mosby Co., St Louis, pp 239-279, 1969.

3) Becker, R.：Pyogene Infektion im Kieferbereich beim Kind. *Dtsch. zahnärztl. Z.* 23：1295-1302, 1968.

4) 西嶋克己，村上　至，森田和生，緒方卓郎：きわめて稀有なる頬部刺創の一治験例，口外誌，7：133-136, 1961.

5) 喜田豊子，兼松宣武，土井　尚，若山洋子：頬部異物の1例，日口外誌，20：286-289, 1974.

6) 大野輝男，中村雅明，森永　太，松瀬洋一，亀山忠光，朱雀直道：異物迷入による慢性頬部炎症の2例，日口外誌，22：211-216, 1976.

7) Eckstein, A.：Die unspezifischen Entzündungen der dem Kiefer benachbarten Weichteil. In Häuple, K., W. Meyer und K. Schuchardt：Die Zahn-, Mund- und Kieferheilkunde. Bd III/2, Urban & Schwarzenberg, München, Berlin, S 995-1046, 1959.

8) Messenger, K. L. and Cloyd, W.：Traumatic herniation of buccal fat pad. *Oral Surg.* 43：41-43, 1977.

9) Brooke, R. I.：Traumatic herniation of buccal pad of fat (traumatic psudolipoma). *Oral Surg.* 45：689-691, 1978.

10) Bell, R.H.：The clinical importance of the surgical anatomic spaces of the head and neck. *Oral Surg.* 11：339-354, 1958.

11) Gorlin, R. J. and Goldman, H. M.：Thoma's Oral Pathology, 6 th ed., Mosby Co., St Louis, pp 350, 1970.

12) Krüger, E.：Lehrbuch der chirurgischen Zahn-, Mund- und Kieferheilkunde, 1 Aufl., Die Ouintessenz, Berlin, Chicago, Rio de Janeiro und Tokio, S 155-157, 1976.

13) 上野　正，瀬戸晥一，喜友名時子，清水正嗣，山城正宏：小児の口腔外科領域急性感染症に対する Minocyclin ドライシロップの使用経験，日口外誌，18：480-484, 1972.

14) 池　徹，高橋　彰：口腔領域小児感染症に対する Minocyclin Dry Syrup の臨床効果，日口外誌，18：508-512, 1972.

15) 杉本青永，縄手元一郎：小児の急性感染症におけるミノマイシン顆粒の臨床使用成績，小児外科・内科，8：71-76, 1976.

16) 福田順子，玉井健三：口腔内嫌気性菌の研究，第Ⅲ報，口腔内嫌気性菌分離率，口科誌，21：21-25, 1972.

17) 澤江義郎，竹森紘一，横田英子，高安敦子：九大病院中央検査部における嫌気性菌の分離状況，臨床と研究，49：999-1002, 1972.

18) Sabiston, C. B. and Gold, W. A.：Anaerobic bacteria in oral infections. *Oral Surg.* 38：187-192, 1974.