症例報告

結核性オトガイ下リンパ節炎の1例

越前　和俊　小島　誠　水野　明夫
関山　三郎
岩手医科大学歯学部口腔外科学第2講座*（主任：関山三郎教授）
佐藤　良三　畠山　節子
岩手医科大学歯学部口腔病理学講座*（主任：鈴木鍾美教授）

〔受付：1977年1月21日〕

抄録：オトガイ下部の比較的大きな腫大をきたしたものに摘出手術を行ない，病理組織学的に結核性リンパ節炎と診断された1例を経験したので報告する。

症例は63歳男性で，約10日前にオトガイ下部に軽度の圧痛を伴った腫脹に気付き，消炎療法を受けたが腫脹は軽減せず当科へ紹介された。局所々見としては，オトガイ下ほぼ中央に鶏卵大のび漫性腫脹が認められ，いわゆる二重あごの様相を呈し，比較的可動性のある境界明瞭な弾性硬の腫瘤を触知した。軟X線写真では，オトガイ下部に境界比較的明瞭な腫瘤が数珠状に認められた。臨床診断は口底腫瘍の疑いであった。治療は，全麻下に口腔外より腫瘤の摘出術を行なった。腫瘤は4個存在し，被膜で包まれ，硬度は弾性硬であった。術後経過は良好であった。病理組織像は，リンパ節内に多数の結核結節がみられ，その中心部に乾酪巣，類上皮細胞層，さらに外側にはLanghans巨細胞が存在し，結核性リンパ節炎と診断された。

緒　言

口腔領域疾患のうち，オトガイ下部の腫脹を主症状とするものとして，炎症性，嚢胞性，および腫瘍性疾患などがあげられる。しかし比較的大きな腫瘤が認められる場合，その診断は必ずしも容易ではない。今回，われわれは，オトガイ下部の比較的大きな腫大をきたしたものに摘出手術を施行し，病理組織学的に結核性リンパ節炎と診断された1症例を経験したので，その概要を報告する。

症　例

患　者：63歳，男性，会社役員。

初　診：昭和50年9月30日。

主　訴：オトガイ下部の腫脹。

家族歴：特記すべき事項なし。

既往歴：約46年前，肺結核のため内科的治療を受け，さらに結核性頸リンパ節炎のため左頸リンパ節の摘出術を受けた。約30年前に腸閉塞，27年前に肝炎に罹患し，それぞれ治療を受けた。また10年前より高血圧症の治療を受けている。

現病歴：初診の約10日前にオトガイ下部の軽度の圧痛を伴った腫脹に気付き，ただちに某内科医を受診した。急性リンパ節炎の疑いで，消炎療法を受けたが腫脹は軽減せず，当科へ紹介された。

Tuberculous submental lymphadenitis : report of a case

Kazutoshi Echizen, Makoto Kozima, Akio Mizuno and Saburo Sekiyama (Department of Oral Surgery II, Iwate Medical University School of Dentistry, Morioka 020)
Ryozo Sato and Setsuko Hatakeyama (Department of Oral Pathology, Iwate Medical University School of Dentistry, Morioka 020)
*岩手県盛岡市中央通1—3—27（〒020）

Dent. J. Iwate Med. Univ. 2：29-35, 1977.

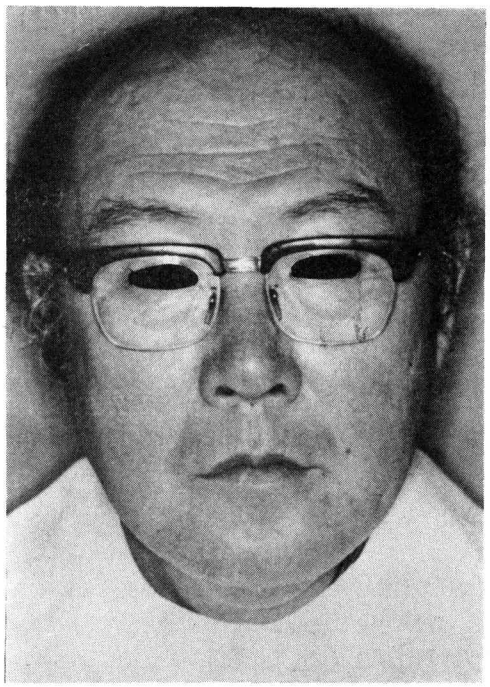

図1　初診時顔貌所見
いわゆる二重あごの様相を呈している

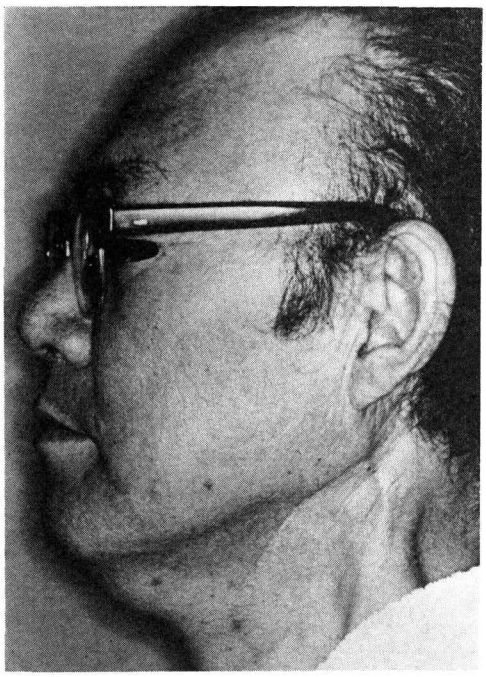

図2　初診時左側貌所見
オトガイ下部にび漫性の腫脹がみられる

現　症：全身所見；体格大，栄養状態は優で特に異常はない。

口腔外所見；オトガイ下ほぼ中央に鶏卵大のび漫性腫脹が認められ，いわゆる二重あごの様相を呈していた。正中よりやや右側寄りに，直径約 3.5cm，その左側に隣接して直径約 2 cmのそれぞれ半球状で，境界明瞭な腫瘤が触知された。いずれも浅在性で比較的可動性を有し，硬度は弾性硬であった。被覆皮膚の色は正常で，熱感，圧痛も認められなかった。左側頸部には，リンパ節摘出術による線状の手術瘢痕が認められた（図1，2）。

口腔内所見；上顎右側犬歯以外の歯牙は欠損状態であり，上顎は部分床義歯，下顎は総義歯を装着していた。その他，口腔粘膜には異常はなく，舌運動，唾液の排泄状態は良好で，口腔内から腫瘤は触知できなかった。

X線写真所見：胸部X線写真では，陳旧性肺結核と思われる多数の石灰化像が認められた。また左側深頸部に陳旧性頸リンパ節結核と思われる境界明瞭な大豆大の石灰化像が認められた。頭部側面の軟X線写真では，オトガイ下部に長径約 0.5cm のもの 1 個と，0.8～1.0cm のもの 3 個の境界比較的明瞭な腫瘤が，数珠状に一塊をなして認められた（図3，4）。

臨床検査所見：赤血球沈降速度1時間値40mmと中等度促進がみられる他は，血液一般検査，

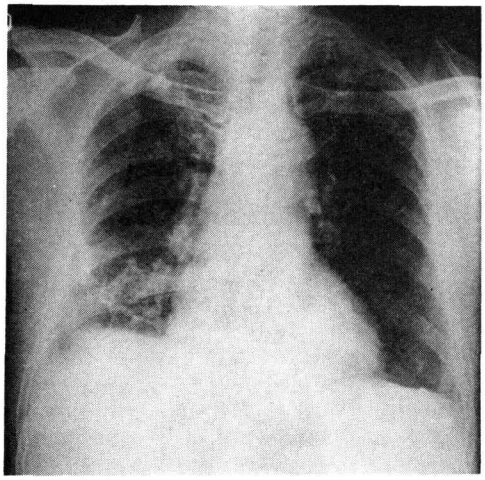

図3　初診時胸部X線写真
陳旧性肺結核と思われる多数の石灰化像がみられる

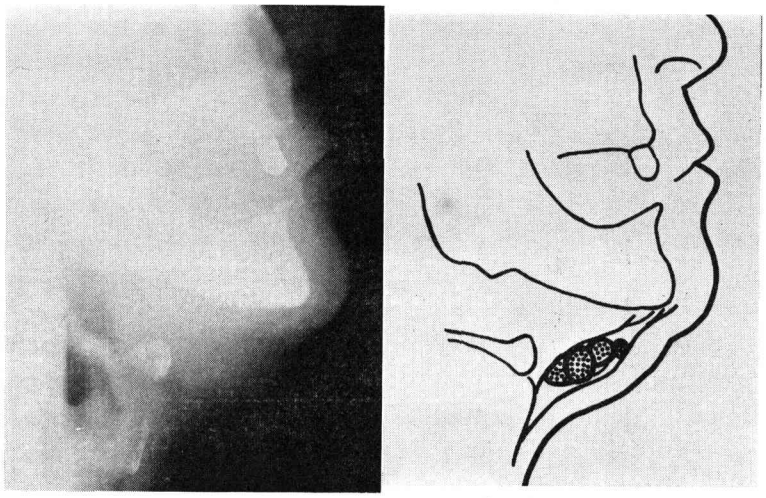

図4　初診時頭部側面軟X線写真
オトガイ下部に4個の境界明瞭な腫瘤が数珠状にみられる

られ，一部切除した。摘出後は，ドレーンを1本挿入して縫合閉鎖を行なった。その後の創傷治癒は異常なく，術後9カ月現在経過良好である（図6）。

摘出物の肉眼所見：摘出物は，15×18×10mm，10×10×5mm各1個と，15×15×10mmが2個の計4個で，いずれも被膜で包まれており，硬度は弾性硬であった。割面は充実性で，淡黄色の部分に囲まれた不正形の灰黄色を呈する部分がみられた。また直径約2mmで灰白色の紐状物が腫瘤塊の右中央部に付着しており，管腔がみられた（図7，8）。

尿検査において特に異常は認められなかった。また，基礎代謝率，triosorb試験，甲状腺シンチグラム，肺機能検査，トキソテストはすべて正常であったが，心電図において心室性期外収縮がみられた。喀痰の細菌培養検査では，結核菌は陰性であり，ツベルクリン反応検査では，37×32mmと陽性であった。また梅毒反応検査は陰性であった。

初診時臨床診断：口底部腫瘍の疑いであった。

処置および経過：同年10月8日，口腔外より試験穿刺により，極少量の淡黄色の寒天状物質が採取され，細胞診を行なったが細胞成分は認められなかった。その後腫瘤の大きさ，形には変化はみられなかった。同年11月4日入院させ，心室性期外収縮については，本学第2内科にて治療を受けさせた。昭和51年1月30日，全身麻酔により口腔外より腫瘤の摘出手術を施行した。オトガイ下部において，下顎下縁に沿って長径約5cmの弧状の切開を入れ，筋層（広頸筋）を剝離するとその直下に，数個の腫瘤がみられた。これらの腫瘤は右側に拇指頭大および小指頭大の淡赤褐色の腫瘤が上下2個，左側に示指頭大の腫瘤2個が隣接してみられ，腫瘤の剝離摘出は比較的容易であった（図5）。また，腫瘤塊部分より甲状腺方向に至る紐状物が認め

病理組織学的所見：摘出した4個のリンパ節のうち，右下の1番小さなものでは，一部に結核性病変を認める程度であったが，他の3個はリンパ節の大部分に結核性病変が存在していた。リンパ節内に多数の結核結節がみられ，結節の中心部に乾酪巣を認めるものと，認めないものとがあり，さらにLanghans巨細胞の数，および形態にもいろいろなものが認められた。特に，リンパ節結核病巣において多くの症例で観察されるように，本症においても結核結節が融

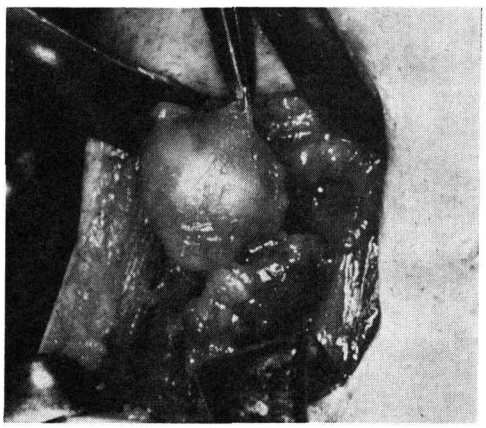

図5　手術時所見
腫瘤は筋層直下に4個が隣接してみられた

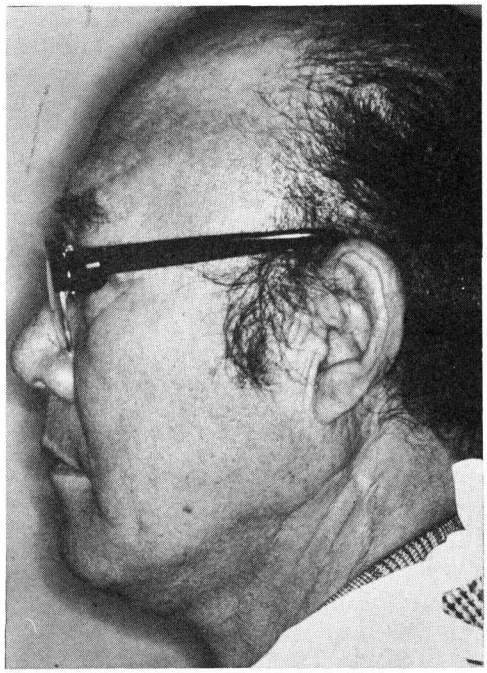

図6　術後左側貌所見（術後9カ月）
オトガイ下部の腫脹も消退し経過良好である

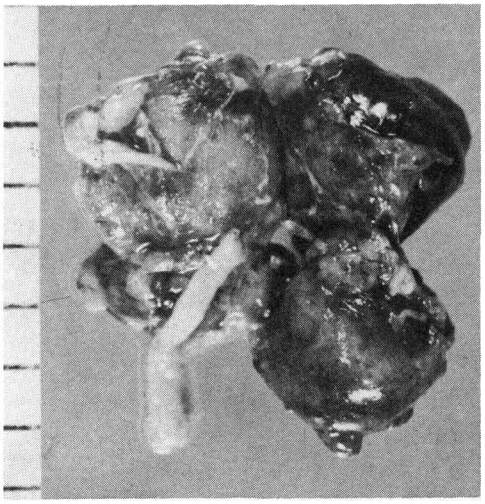

図7　摘出物所見
弾性硬の4個の腫瘤が一塊として摘出された

合し，大きな病巣，すなわち集成結節の様相を呈していた（図9）。乾酪巣を含む大きな結核結節では，その中心部に乾酪巣，その外縁部に類上皮細胞層および Langhans 巨細胞が認められ，さらにその外周には多数のリンパ球の浸潤を認める（図10）。図11は別の部位の拡大像で，

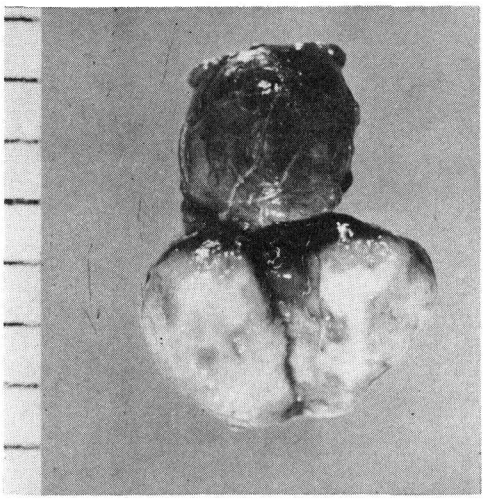

図8　摘出物所見（割面）
腫瘤はいずれも被膜で包まれており，割面は充実性であった

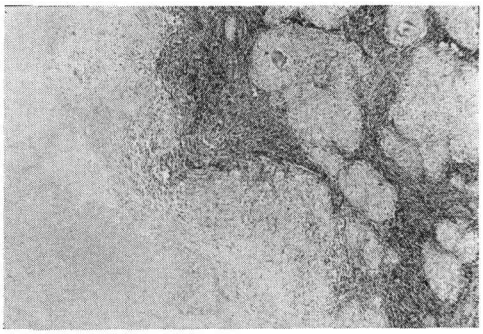

図9　病理組織所見
リンパ節内結核結節の弱拡大像
…いろいろな結節が形成されている…

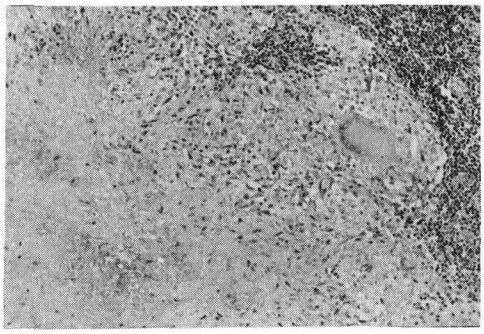

図10　病理組織所見
リンパ節内結核結節の中拡大像
…結核結節の組織構成を示す…

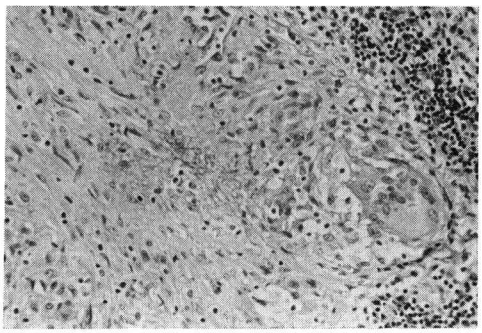

図11　病理組織所見
リンパ節内結核結節の強拡大像
…結核結節の組織構成とくに類上皮細胞の形態を示す…

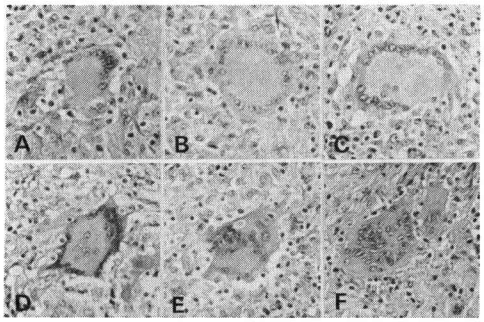

図12　病理組織所見
Langhans巨細胞のいろいろな形を示す（A～F）

Langhans 巨細胞の周縁に組織球由来の多数の類上皮細胞が存在し，その形は巨細胞に接するものは多角ないし類円形を呈するのに反し，右側の乾酪巣に接するものは紡錘状となっている。Langhans 巨細胞の形，大きさ，および核の存在部，数等においては特に決定的なものを見出すことは出来なかったが，一般に細胞の外縁に近い位置に核の配列しているものが多くみられた（図12）。

なお，組織内結核菌を検出する目的で Ziehl-Neelsen染色，および auramine，rhodamine による蛍光法観察を行なってみたが，いずれも陰性であった。

考　　察

口腔外科領域にみられる結核症として，口腔粘膜，顎骨，唾液腺，リンパ節におけるものがあげられるが，このうち結核性リンパ節炎（ないしはリンパ節結核）に関する報告は比較的少ないようである。

一般に結核性リンパ節炎は上半身に多く，殊に頸部リンパ節においては，いわゆる外科的リパン節結核の約90％を占めると言われている[1]。また頸部リンパ節結核は，上村ら[2] によると，外来総患者の 0.6％，甲状腺以外の頸部腫瘤の約20％を占めるといい，塚田ら[3] は，全疾患の1.2％，甲状腺疾患以外の頸部腫瘤の22.6％を，小笠原ら[4] は，甲状腺疾患以外の頸部腫瘤の約10％を占めると述べている。罹患リンパ節の部位年について，福岡[5] は，大正13年から昭和8の間の 3,329名中，側頸部リンパ節76.7％，顎下部 56.3％，耳下腺部 20.0％，鎖骨上窩部 17.5％，頤下部 0％と記載し，松下[6] は，根治手術を行なった頸部リンパ節結核57例中，浅頸リンパ節群28例（49.1％），深頸リンパ節は内側上群，下群，外側それぞれ，46例（80.7％），44例（77.2％），47例（82.0％），鎖骨上リンパ節群32例（63.2％）であるが，頤下リンパ節群は4例（7.0％）にすぎないと述べている。今回，われわれが渉猟し得た限りにおいて[8,19-28]，顎下および頸リンパ節結核の症例報告が散見されるが，オトガイ下リンパ節における症例は見出されなかった。

年齢についてみると，友田ら[1] は，15歳～25歳，上村ら[2] は，21歳から30歳に多いと記載し，松下[6] は，半数は20歳代であるといい，塚田ら[3] は，123名中10～30歳が61.8％を占め，Bechら[7] は，949例中10～30歳が84.9％を占めると述べている。また性別では，上村ら[2]，および松下[6] はそれぞれ，男性41例：女性70例，男：女＝1：2と女性に多いと記載している。今回渉猟し得た限りの顎下および頸リンパ節結核の症例報告[8,19-28] においてみると，4歳から68歳までであり，女性の報告例が圧倒的に多くみられている。本報告例は，男性で63歳と老齢であり，この点でも特異なものと考えられる。

友田ら[1] は，一般に結核性リンパ節炎の感染経路として，リンパ行感染と血行感染をあげ，前者が大部分を占め，後者による外科的リンパ

節結核はまれであると述べている。またリンパ行感染のうち，侵入門および他臓器に病巣を認めずリンパ節病変のみの一次感染と，他部位に病変を認める二次感染とに分けている。口腔外科領域の一次感染と考えられる例としては，村上[8]が2例，黒井ら[24]が2例，それぞれ齲歯が原因と思われる顎下リンパ節結核例を，Thoma[9]が，やはり顎下リンパ節の2例を記載している。

一方，頸部リンパ節結核例における胸部レ線写真所見で肺結核病変を認めた割合として，¼[6]とか，76％[10]という報告がみられる如く一定していないようである。本報告例についてみると，46年前に肺結核の治療を受け，現在は陳旧性の非活動性病変がみられること，また，左側頸リンパ節結核の摘出術が行なわれていること，さらに左側深頸部に結核性と思われる石灰化像がみられることなどより，肺病変から次第に上行性に頸リンパ節，およびオトガイ下リンパ節を侵したものと推察している。

臨床症状としては，一般に自覚症状に乏しく，本報告例の如く偶然腫大に気付くことが多いようである。また腫大リンパ節の大きさは，大豆大から梅実大まで種々の記載がみられ，大小不同の数個の腫大リンパ節が一塊（いわゆる腺塊）となることが多いようである。

結核の病期分類に関しては，Ranke (1916)[11]が結核三期分類をうちたて，その後多くの学者によって追試されてきた。増田[11]は，リンパ節結核を，初期感染性の第Ⅰ期，再感染性の第Ⅱ期，および多臓器結核の一部である第Ⅲ期に分類し，また島田ら[12]は，頸部（顎下部を含む）リンパ節結核について臨床的に①初期腫脹型，②硬化型，③浸潤型，④膿瘍型，⑤潰瘍瘻孔型の5型の病期分類を推察しており，これらの分類に従うと，本報告例は硬化型であるが，次の浸潤型に移行しつつある時期であったものと考えられた。

本症の診断に際しては，局所々見の他に，全身所見，ツベルクリン反応検査，赤血球沈降速度，ＣＲＰなどが参考とされるが，病理組織学的検査，および細菌学的検索により確定診断がなされることが少なくないようである。

鑑別診断において，いわゆる頸部腫瘤と称されるものが重要となる。頸部に発生する腫瘤の発生組織起源，部位，あるいは病理組織学的所見による分類が種々記載されている[13-15]。本報告例において鑑別を要したものとしては，非特異性および特異性リンパ節炎，オトガイ下型皮様嚢胞，甲状舌管嚢胞などの嚢胞性疾患，何らかの良性腫瘍，リンパ肉腫，リンパ肉芽腫症，リンパ性白血病，転移性リンパ節悪性腫瘍，また異所性甲状腺などがあげられる。

本症における治療としては，放射線療法[5,16]虹波療法[12]，局所的，全身的化学療法[2,3,12]，外科的療法[19,21,23,24,25]があり，とくに松下[6,17,18]は，系統的リンパ腺廓清術を推奨している。本報告例では，最終的な鑑別を行なう病理組織学的検査を兼ねて，外科的療法を行ない，良好な経過を得ているが，さらに今後の経過観察が重要と思われる。

結　　語

われわれは，63歳の男性で，オトガイ下部の腫脹を主症状としたものに摘出手術を施行し，病理組織学的に結核性リンパ節炎と診断された1症例を報告した。

（尚，本論文の要旨は，昭和51年11月7日，岩手医科大学歯学会第2回総会において発表した。）

Abstract：An unusual case of tuberculous submental lymphadenitis has been reported.

A 63-year-old man was referred to our clinic, complaining of swelling of the floor of the mouth. At the age of 17, he had had pulmonary tuberculosis. Physical examination revealed a elastic hard, movable and nontender mass of the size of a hen's egg in the submental region. Lateral view of the soft x-ray film of the skull showed a well-defined mass in that region.

Under general anesthesia, a cluster of nodes was removed en bloc. The postoperative course was satisfactory.

Histopathologic diagnosis was tuberculous lymphadenitis.

文　献

1）友田正信，三宅博，天児民和：外科学総論，第4版，南山堂，東京，167-179ページ，1965.

2）上村良一，芦山辰朗，坪倉篤雄，沖井洋一，尼川紘史：頸部リンパ腺結核の化学療法，外科診療　8：1151-1155，1966.

3）塚田祐禧夫，石渡弘一，古泉桂四郎，山内秀夫小平進，浅井末得：頸部リンパ節結核の診断と治療について，外科診療　7：1239-1242，1965.

4）小笠原英治，金漢相，山崎又次郎：頸部腫瘤の統計観察(会)，昭和医学会雑誌　23：389，1963.

5）福岡善二郎：結核性頸部淋巴腺炎の統計的観察，結核　14：292-314，1936.

6）松下良司：頸部リンパ腺結核の診断と治療，外科治療　14：28-35，1966.

7）Bech, E., Behrendt, H. und Kastert, J.：Zur Klinik und Therapie der Halslymphknotentuberkulose. *Tuberk. Arzt.* 12：573-580，1958.

8）村上徹：齲歯が原因と思われる顎下リンパ節結核について，口科誌　14：169-173，1965.

9）Thoma, K. H.：Oral surgery, 5th ed., Mosby Co., St Louis, pp 819-823，1969.

10）浅井末得，塚田祐禧夫：頸部リンパ節結核の治療，治療　45：2101-2104，1963.

11）増田忠司：リンパ節結核の病理形態学的研究，—結核病期分類の基礎—，原著広島医学　8：1933-1947，1960.

12）島田信勝，山本八州夫：淋巴腺結核症の虹波療法，外科　9：75-84，1947.

13）植草実，米山桂八，三村孝，丸田守人，大場正己：頸部腫瘤の臨床診断，外科診療　13：1087-1091，1971.

14）Marshall, S. F. and Uran, H.：Tumors of the neck and parotid areas：Report of more than 1000 cases. *Postgrad. Med.* 22：330-342, 1957.

15）Sedgwich, C. E.：Tumors of the neck. *Clin. N. Amer.* 45：553-556，1965.

16）松原貞次：頸部淋巴腺結核症の研究，日外誌　41：1441-1458，1940.

17）松下良司：慢性リンパ節炎—主として結核性リンパ節炎について—，外科診療　13：1087-1091，1971.

18）松下良司：頸部リンパ腺結核の根治手術，臨床外科　19：654-660，1964.

19）小野進一郎，林孝次，竹内一，神戸操，保文夫，尾上徹：上顎多形性腺腫と顎下リンパ節結核，臨床歯科　255：1-4，1967.

20）沖井洋一：悪性腫瘍転移を思わせた頸腺結核(会)，広島大学医学雑誌　11：480，1963.

21）鈴木正明：診断困難なりし頸部リンパ腺結核の2症例(会)，逓信医学　17：368，1964.

22）笠原浩，太田信子，坂村吉保：悪性腫瘍を思わせた結核症の1例(会)，日口外誌　17：587，1971.

23）松瀬洋一，葉美佐雄，岡本香代，道津剛佑，山田康生：結核性顎下リンパ節炎の1症例(会)，日口外誌　18：227，1971.

24）黒井満，森田辰雄，市川晃，斎藤充弘，和田健，中川俊一，竹内義和，坂本忠幸，槇野可代二：両側頸部リンパ節結核の1例(会)，日口外誌　21：889，1975.

25）大口忠彦，住谷幸雄，三島勝紀，山崎宏，吉田朔也，島田桂吉：口腔領域の結核リンパ節炎の2症例(会)，口科誌　20：890-891，1971.

26）Wade, W. M. Jr., Cocke, W. M. Jr. and Sture, V. J.：Neck mass caused by atypical mycobacteria：report of case. *J. oral Surg.* 27：137-139，1969.

27）Chapman, J. S. and Guy, L. R.：Scrofula caused by atypical mycobacteria. *Pediatrics* 23：323-331，1959.

28）Fein, S. and Mohnac, A. M.：Tuberculous cervical lymphadenitis (scrofula). *J. oral Surg.* 32：31-34，1974.