原　著

口腔領域疾患の臨床細胞学的研究

—第1報　対象症例分析—

関　重道　関山三郎
岩手医科大学歯学部口腔外科学第2講座*（主任：関山三郎教授）

〔受付：1977年5月14日〕

抄録：口腔領域疾患204例に細胞診を施行し，症例分析を試みた。対象症例の平均年令は51.9才，性別では男94例，女110例で男女比は1：1.2だった。

臨床診断分類では，悪性腫瘍新鮮例が39例（19.1%），再発を疑った症例は27例（13.2%），両者で66例（32.3%）と最も多く，全例とも組織診で悪性腫瘍と診断された。次いで潰瘍・びらん43例(21.1%)，良性腫瘍23例(11.3%)，炎症20例(9.8%)などであった。採取部位では，上顎が最も多く67例(32.9%)，次いで，下顎54例（26.6%），舌44例（21.7%），などであった。採取方法は擦過177例（86.8%），穿刺27例（13.2%）であった。判定は位相差顕鏡法と染色法にて総合判定を行ない分類は Papanicolaou の分類に従った。

正診率は84.4%，誤診率は9.2%，偽陽性率は0.6%，偽陰性率は8.6%という結果を得た。偽陰性率が8.6%と高い値を示したが，これには悪性腫瘍の再発例が13例を占め，偽膜の形成，炎症の合併，治療の影響などによるものであり1つの問題点であろうと思われた。

1　はじめに

細胞学的診断法（細胞診）は，1943年 Papanicolaou と Traut が婦人科領域ではじめて系統的な診断法として応用して以来，各分野において広くおこなわれてきた。特にその応用に関しては，癌のスクリーニングとして，より確実な診断を得るのに役立っている。

口腔領域疾患の細胞学的研究としては，Montgomery[1-3]（1951），渡辺ら[4]（1952）が染色法によっておこない，清水[5]（1957）が位相差顕微鏡により自然に近い新鮮細胞から豊富な所見が得られるところから，口腔悪性腫瘍の診断に応用し，あわせて正常口腔粘膜上皮の分類を発表している。特に口腔粘膜に発現する疾患は，その臨床病態像が多様で鑑別診断はきわめて重要とされているが，細胞診においては直視可能という利点により臨床上欠くことのできない検査法といえる。

従来より，我々も口腔悪性腫瘍に対し，初診時に細胞診を施行し補助的診断として，役立ててきたが[6,7]，今回は，それに加えて粘膜に病変を有する患者に細胞診を施行し，対象となった症例の分析を試みたので報告する。

2　対象症例

昭和47年6月より昭和52年1月までの4年7ヶ月間に，岩手医大歯学部口腔外科を受診した口腔領域疾患を有する患者を対象とした。

年令別は50才代が最も多く45名(22.1%)で，

A study of clinical cytology of oral lesions. Part 1. Statistical analysis of patients
Shigemichi Seki, Saburo Sekiyama, (Department of Oral Surgery II, Iwate Medical University School of Dentistry, Morioka 020)

*岩手県盛岡市中央通1丁目3—27（〒020）

表1　対象症例（年令・性別）

年　令	男	女	計	%
0～9才	3例	3例	6例	2.9
10～19	4	5	9	4.4
20～29	10	3	13	6.4
30～39	10	13	23	11.3
40～49	10	20	30	14.7
50～59	21	24	45	22.1
60～69	22	21	43	21.1
70～79	11	18	29	14.2
80～	3	3	6	2.9
計	94	110	204	100.0

表2　対象症例（年令・性別）

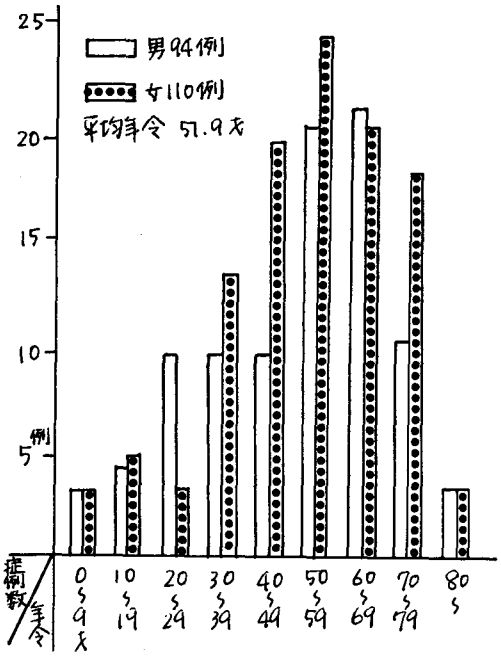

次いで60才代の43名（21.1%）以下，40才代の30名（14.7%），70才代の29名（14.2%），30才代の23名（11.3%）であり，最も少ないのは0～9才代と，80才以上の6名（2.9%）であった。平均年令は51.9才で最高年令は90才の女性で pleomorphic adenoma，最少年令は9ヶ月の男性で Riga-Fede 病であった。これらの内で悪性腫瘍と診断された症例の平均年令は58.3才でやや高く，悪性腫瘍以外の平均年令は48.5才でその差は約10才であった。

性別は，男94例，女110例で男女比は1：1.2であった。（表1，2）。

3　臨床診断

対象症例は反復症例を除いた新鮮例のみ204例であり，臨床診断分類は，悪性腫瘍新鮮例39例（19.1%）で，同じく再発を疑って施行した症例27例（13.2%）で両者あわせると66例（32.3%）と，悪性腫瘍が最も多かった。なおこれらはすべて病理組織診断でも悪性腫瘍と診断された。次いで潰瘍・びらんが43例（21.1%），以下良性腫瘍23例（11.3%），炎症20例（9.8%），エプーリス18例（8.8%），嚢胞15例（7.4%），抜歯窩治癒不全9例（4.4%），白斑症6例（2.9%），その他の4例（2.0%）は，下顎骨肥大，舌扁桃肥大，歯肉出血，尋常性天疱瘡であった。（表3）。

表3　臨床診断分類

臨床診断	例数	%
悪性腫瘍（新鮮例）	39	19.1
悪性腫瘍（再発を疑った症例）	27	13.2
良性腫瘍	23	11.3
炎症	20	9.8
嚢胞	15	7.4
潰瘍・びらん	43	21.1
エプーリス	18	8.8
白斑症	6	2.9
抜歯窩治癒不全	9	4.4
その他	4	2.0
計	204	100.0

4　採取部位，採取方法

採取部位は，上顎が67例（32.9%）で最も多く，歯肉36例，洞部19例，硬口蓋12例，次い

表4　採取部位

部位		例数		%
上顎	歯肉	36	67	32.9
	洞	19		
	硬口蓋	12		
下顎	歯肉	33	54	26.6
	骨体	22		
舌			44	21.7
頬			14	6.9
口底	前方	5	12	5.9
	後方	7		
口唇	上唇		5	2.5
	下唇	5		
口峡咽頭部			3	1.5
頸部			3	1.5
その他			1	0.5

表5　採取方法

方法	例数	%
擦過	177	86.8
穿刺	27	13.2
計	204	100.0

で下顎54例（26.6%）で，歯肉33例，骨体部22例である。以下舌44例（21.7%），頬粘膜14例（6.9%），口底12例（5.9%），口唇5例，口峡咽頭部3例，頸部3例，その他の1例は胸部であった。（表4）。

採取方法は，表面擦過したもの177例（86.8%），穿刺吸引したもの27例（13.2%）で，含嗽した症例はなかった。（表5）。

また反復例については別に検討したが，最高14回，最低2回で，1人当り平均4.5回だった。

5　判定方法

判定にあたっては，位相差顕鏡法とPapanicolaou染色法にて総合判定を行ない，分類は，Papanicolaouの分類（表6）に従い，Class Ⅰ・Ⅱを陰性，ClassⅢを疑陽性，ClassⅣ・Ⅴを陽性と判定した。

表6　Papanicolaou分類

Class Ⅰ	異型細胞の認められない場合
Class Ⅱ	異型細胞を認めるが，悪性の疑いのない場合
Class Ⅲ	悪性の疑いのある異型細胞を認めるが，悪性と判定できない場合
Class Ⅳ	悪性の疑い極めて濃厚な異型細胞を認める場合
Class Ⅴ	悪性と断定できる異型細胞を認める場合

6　判定結果

Class Ⅰ・Ⅱ，すなわち陰性と判定されたものは204例中126例（61.8%），であるが，悪性腫瘍でありながら，陰性と判定したのは15例（8.6%）みられた。しかしながら新鮮例のみでは2例（1.2%）で，一方再発を疑った例では13例（7.5%）と高かった。ClassⅣ・Ⅴ，すなわち陽性と判定したのは36例（17.6%）で，これらのうち良性腫瘍でありながら悪性と判定されたものは1例（0.6%）で，潰瘍を形成していたエナメル

表7　細胞診による判定結果

臨床診断	Class Ⅰ・Ⅱ	Class Ⅲ	Class Ⅳ・Ⅴ	QNS
悪性腫瘍（新鮮例）	2	4	28	5
悪性腫瘍（再発を疑った症例）	13	4	7	3
良性腫瘍	16	2	1	4
炎症	16			4
嚢胞	11			4
潰瘍・びらん	39			4
エプーリス	13			5
白斑症	6			
抜歯窩治癒不全	7	1		1
その他	3			1
計	126	11	36	31

表8　細胞診による正診率

正　診　率	84.4%	$\frac{146}{173}$
誤　診　率	9.2%	$\frac{16}{173}$
偽陽性率	0.6%	$\frac{1}{173}$
偽陰性率	8.6%	$\frac{15}{173}$
Class Ⅲ	6.4%	$\frac{11}{173}$

上皮腫であった。ClassⅢ，すなわち良性，悪性との判定困難であった疑陽性は11例(6.4%)で，そのうちわけは悪性腫瘍4例，再発例4例，および舌と口蓋の良性腫瘍で，残る1例は抜歯窩治癒不全であった。ＱＮＳ，すなわち採取資料が不足で判定不能だった症例は31例（15.2%）でほぼ全症例にみられた。（表7）。

これらのことから，正診率は84.4%，誤診率は 9.2%，偽陽性率は 0.6%，偽陰性率は 8.6%という結果を得た。（表8）。

7　考　　察

今日，一般的に行なわれている悪性腫瘍の治療法は，外科的療法，放射線療法および化学療法などが用いられているが，治療成績の向上にあたっては早期発見，早期治療が唯一の原則といっても過言ではない。特に，口腔領域における疾患は，視診，触診が可能で悪性腫瘍などは，他の臓器に発生するものと比較して早期発見が可能であると考えられる。しかし，大半は来院時すでに周囲への浸潤，波及などが進んでおり早期治療の機会を失なっていることが少なくない。したがって早期発見の立場よりみれば，悪性腫瘍との鑑別にあたっては，細胞診はきわめて有効な臨床検査法といえる[2-20]。

その他，口腔領域に発現する疾患には，全身的疾患の一症状，皮膚科との関連，歯科補綴物による慢性機械的刺激などから，潰瘍・びらんなどの多様な臨床病態像をみることが多く，悪性腫瘍との鑑別だけではなく，疾患そのものの追求観察が必要と思われる。悪性腫瘍以外の細胞診学的研究としては，正常剥離細胞の所見[1,21,22]，白板症[2,23]，潰瘍[23,24]，放射線の影響[25,26]など，その他数多くみられる[27-31]。

今回，細胞診を施行した口腔領域疾患 204例について症例分析を行なった結果，年令別では50才代が最も多く45名（22.1%），次いで60才代の43名（21.1%）で，平均年令は51.9才となり，悪性腫瘍年令層とほぼ同世代を対象としていた。これらの内で悪性腫瘍と診断された症例の平均年令は58.3才でやや高く，悪性腫瘍以外の平均年令は48.5才で，その差は約10才であった。蒔田[24]によると，口腔粘膜潰瘍の対象者は平均58.2才，高梨[32]は60才，70才代に多くみられたとしている。前回の我々の研究[6,7]での平均年令は52.9才であり今回のそれとほぼ一致していた。

性別では，男94例，女 110例で男女比は1：1.2となったが，口腔癌では上野[33]によると男女比は 1.8：1としている。我々の症例で女性が多いのは，悪性腫瘍にかぎらず粘膜病変を広く対象としたためであると考えている。

採取部位では，上顎が最も多く67例(32.9%)で，歯肉36例，洞部19例，硬口蓋12例，次いで下顎は54例（26.6%）で，歯肉33例，骨体部22例であった。以下，舌，頬粘膜，口底，口唇，口峡咽頭部など口腔内全般にわたっておこなった。口腔外では頚部3例，その他の1例は胸部に発生した尋常性天疱瘡であった。

採取方法は，表面を出血させない程度に擦過，あるいは中心性腫瘤に対しては，穿刺吸引する方法が，一般的であるが，その他，含嗽や洗浄[34]，試験切除片の直接塗抹による採取法もある。今回の採取方法では，擦過したもの 177例（86.8%），穿刺したもの27例(13.2%)で，含嗽や洗浄による症例はなかった。またより適確な資料を得るためには，採取に先立って，口腔内の洗浄，偽膜や壊死組織の除去が必要であった。採取器具は，擦過法では，歯科用鋭匙を用いたが，その他，エキスカベーター，エレバトリウム，舌圧子などをも用いられている。穿刺

法では，周囲の血管，神経などに留意し，外套と密着したマンドリール挿入の16ないし18ゲージの穿刺針，または通常の静脈針を使用した。

反復施行例については別に検討したが，最高14回から最低2回で，平均回数は1名あたり4.5回であった。

判定にあたっては，位相差顕鏡法と染色法にて総合判定を行なった。位相差顕鏡法は自然に近い新鮮細胞から豊富な所見が得られるところから広く行なわれている。また近年，干渉位相差顕微鏡[35]，Kolposkop, Kolpomikroskop[36]などの応用もみられる。染色法では，Papanicolaou法が，核内微細構造，細胞角化などについて最も鮮明な所見を得ることができるとされており，我々は，Walter Reed Army Hospital 変法にて染色した。その他 May-Giemsa, Wright, Hemotoxylin-Eosin，インク法なども行なわれている。さらに蛍光顕微鏡法[37]，T.P.T.染色[38]，Stomatoskopie などの併用も行なわれている。判定は，Papanicolaou の分類に従い，Class Ⅰ・Ⅱを陰性，Class Ⅲ を疑陽性，Class Ⅳ・Ⅴ を陽性とした。

口腔領域疾患204例についての Papanicolaou 分類による判定結果では，陰性と判定したものは 126例（61.8%），陽性と判定されたものは36例（17.6%），良・悪性とも判定困難だった疑陽性は11例（6.4%）であった。ＱＮＳ，すなわち採取資料が不足で判定不能であった症例は31例(15.2%)でほぼ全症例にみられることから，採取手技の不確実さが関与しているものと思われた。特に穿刺法を使用した27症例のうち11例（40.8%）がＱＮＳと判定不能であったことは穿刺法に困難さを感じた。

正診率についてみると，口腔悪性腫瘍に関しては，Shaprio と Gorlin[39]は68.2%，Sandler[40]は76.8%，上野ら[41]は72.1%と報告している。特に近年においては，採取方法，染色法，診査法の併用により正診率は上昇傾向を示し，渡辺[42]は，Papanicolaou法，蛍光法，およびＴ．Ｐ．Ｔ法の併用により92.9%の正診率を得たとしている。我々の正診率は84.4%でこれら先人の報告の中間に位置していた。しかし，悪性腫瘍にかぎらず，粘膜病変全体を対象として検討した報告は少なく，今回の対象症例において悪性腫瘍以外の138例についてみると，70例は細胞診施行後病理組織学的診断がなされており，それらには悪性腫瘍はみられなかった。又病理組織学的診断がなされてないものでも臨床的経過観察で悪性所見を示すようなものはみられなかった。これらのことから口腔粘膜病変においては，悪性腫瘍にかぎらず臨床的に良性病変であっても初診時に細胞診を施行することにより，臨床的経過観察においてきわめて有効であると思われた。

誤診率は，9.2%と高くなっているが，これには，1)悪性腫瘍を細胞診陰性と誤る（偽陰性率 8.6%）2)非悪性腫瘍を陽性と誤る（偽陽性率 0.6%）の2通りがあり，今回は，悪性腫瘍の再発を疑った症例で陰性と判定した例が11例と多かったことによる。臨床的に悪性腫瘍の再発を疑う症例においては，炎症の合併，偽膜の形成，治療の影響などがみられることが多く，肉眼所見では不充分なため細胞診を施行した症例がありこのことが偽陰性率を高めたものと思われた。偽陽性例は1例（0.6%）で，この1例は肉眼的には潰瘍を形成していた下顎腫瘍で，組織学的にはエナメル上皮腫であった。これとは別に，悪性腫瘍の再発を疑った症例を除いて検討してみると，偽陽性率は 0.7%，偽陰性率は 1.3%と低い値を示した。

従って，悪性腫瘍診断の正診率の向上をはかるには，偽陰性例をいかに減少させるかにある。そのためには，適確な資料を得ること，反復施行を行なうこと，他の診査法をも併用してみることなどが，きわめて重要であると思われた。

8　結　　語

今回，昭和47年6月より昭和52年1月までの4年7ヶ月間に，岩手医大歯学部口腔外科を受診した口腔領域疾患を有する患者に対し，細胞診を施行した 204例の症例分析を試み次の結果

を得た。

1．年令別では50才代が最も多く43名（22.1%）で平均年令は51.9才，性別では，男94例，女 110例で男女比は1：1.2だった。

2．臨床診断分類では，悪性腫瘍新鮮例39例（19.1%），同じく再発を疑った症例27例（13.2%）で両者あわせると66例（32.3%）と最も多く，次いで潰瘍・びらん43例（21.1%），良性腫瘍23例（11.3%），炎症20例，エプーリス18例，嚢胞15例などであった。

3．採取部位では，上顎が最も多く，67例（32.9%），次いで下顎54例（26.4%），舌44例（21.7%），頬粘膜，口底，の順であった。

4．採取方法は，擦過したもの 177例（86.8%），穿刺したもの27例（13.2%）であった。

5．正診率は84.4%，誤診率は 9.2%，偽陽性率は 0.6%，偽陰性率は 8.6%であった。

本論文の要旨は，昭和52年2月26日，岩手医科大学歯学会第3回例会にて発表した。

Abstract：Cytological examination of oral mucosa lesions was studied with a total of 204 patients during past four years and seven months. 94 of the patients were male and 110 patients were female, and their average age was 51.9 years.

Clinical findings of the oral lesions were as follows：66 patients (32.3%) were malignant tumor, 39 patients (19.1%) were primary cancer and 27 patients (13.2%) were suspicious recurrence of cancer. Those 66 patients were comfirmed histologically as a carcinoma. The rest of their patients were ulcer and erosion 43 (21.1%), benign tumor 23 (11.3%) and inflammation 20 (9.8%). Those lesions were found in maxilla 67 (32.9%), mandible 54 (26.6%) and tongue 44 (21.7%) respectively. One hundred and seventeen specimens (86.8%) were prepared by scrapping technique, and 27 specimens (13.2%) were prepared by needle puncture techique. Final decision of those cytological diagnosis was made using phase contrast microscopy and Papanicolaou-staining, and Papanicolaou's classification was used.

Accuracy of cytologic result of oral lesions among 204 patients was 84.4%. Within those results, one false positive (0.6%) and fifteen false negative (8.6%) were observed. This high incidence of false negative seemed to be occurred with formation of pseudomembranes, complication of inflammation and influences of treatment in recurrent cancers.

文　献

1）Montgomery, P. W.：A study of exfoliative cytology of normal human oral mucosa. *J. dent. Res.* 30：12-18, 1951.

2）Montgomery, P. W. and Von Haam, E.：A study of exfoliative cytology of oral leukoplakia. *J. dent. Res.* 30：260-264, 1951.

3）Montgomery, P. W. and Von Haam, E.：A study of exfoliative cytology in patients with carcinoma of oral mucosa. *J. dent. Res.* 30：308-313, 1951.

4）渡辺義男，上原美智子：塗抹標本における口腔癌の細胞学的診断，口病誌 19：199，1952.

5）清水正嗣：口腔癌の位相差顕微鏡による細胞学的研究，口科誌 5：19～37，1959.

6）関重道，関山三郎，大橋靖：細胞診による口腔癌の早期診断，―細胞診の有用性について―，みちのく歯学誌 4：12～14，1972.

7）関重道，関山三郎，大橋靖：細胞診による潰瘍性病変の診断，―口腔癌の早期診断のために―，歯科時報 27：12～15，1973.

8）Silverman, S. and Ware, W. H.：Comparisons of histologic, cytologic and clinical findings in intraoral leukoplakia and associated carcinoma. *Oral Surg.* 13：412-422, 1960.

9）Umiker, W. O., Lampe, I., Rapp, R. and Hiniker, J. J.：Oral smears in the diagnosis of carcinoma and premalignant lesions. *Oral Surg.* 13：897-907, 1960.

10）河本健行：口腔悪性腫瘍における細胞学的診断法の研究，岡山医誌 74：91～117，1962.

11）Sandler, H. C.：Cytological screening for early mouth cancer：Interim report of veterans administration co-operative study of oral exfoliative cytology. *Cancer* 15：1119-1124, 1962.

12）渡辺義男：Papanicolaou 教授の業績と口腔剝離細胞学のあゆみ，医学のあゆみ 45：407～412，1963.

13）Gardner, A. F.：An investigation of 980 patients with cancer of the oral cavity：Its incidence, etiology, prognosis and relationship to oral exfoliative cytology. *Acta Cytol.* 9：273-281, 1965.

14）Sandler, H. C.：Morphological character-

istics of malignant cells from mouth lesions. *Acta Cytol.* 9：282-286, 1965.
15) Camilleri, G. E. and Lange, D. E.：Exfoliative cytology-a review of its application to non-neoplastic conditions. *Int. dent. J.* 16：311-327, 1966.
16) Koss, L. G.：Diagnostic cytology, 2nd ed., Lippincott Co., Philadelphia, pp366-403, 1968.
17) Shklar, G., Meyer, I., Cataldo, E. and Taylor, R.：Correlated of oral cytology and histopathology. *Oral Surg.* 25：61-70, 1968.
18) 岩野考：口腔悪性腫瘍の細胞診について，歯科学報 68：649～663. 1968.
19) 戸塚盛雄：口腔領域悪性腫瘍新鮮症例の臨床，組織および細胞学的研究—特にその臨床視診型，TNM 分類と組織学的所見について—，口病誌 38：94～125, 1971.
20) Georg, G. B.：The value of exfoliative cytology in the diagnosis of oral cancer. *Int. dent. J.* 22：460-473, 1972.
21) 松井徳行：口腔粘膜における正常剥離細胞学，岡山医誌 71：6089～6098. 1959.
22) Silverman, S.：The cytology of benign oral lesion. *Acta Cytol.* 9：287-295, 1968.
23) 渡辺義男，河本健行：口腔の白板症及び潰瘍の剥離細胞学，口病誌 25：676, 1958.
24) 蒔田健司：口腔粘膜潰瘍の剥離細胞学的研究，岐阜医紀 22：203～227, 1974.
25) 竹内鬼子雄：口腔剥離細胞に及ぼす放射線の影響，岡山医誌 71：8149～8173, 1959.
26) 田端恒雄：橋義歯ダミーが歯肉に及ぼす影響，第1報，剥離細胞学的観察，口病誌 29：148～163, 1962.
27) Markov, N. J.：Cytologic study of keratinization under complete dentures. *J. Prosthet. Dent.* 20：8-13, 1968.
28) Kung, Y. S. und Spranger, H.：Zytologische Untersuchungen der Alveolarmucosa unter Teilprothesen. *Dtsch. zahnärztl. Z.* 28：815-818, 1973.
29) Lange, D. E.：Anwendung und diagnostischer Wert zytologischer Verfahren in der Parodontologie. *Dtsch. zahnärztl. Z.* 28：124-132, 1973.
30) McQueen, A. and Campbell, H. D.：Pemphigus vulgaris：Cytodiagnosis of oral lesion. *Brit. J. oral Surg.* 10：69-72, 1972.
31) 植田賓治：鼻腔および上顎洞粘膜の剥離細胞学的研究，日臨細胞誌 4：144～169, 1965.
32) 高梨吉郎：口腔癌と歯科的誘因に関する研究，口科誌 19：133～165, 1970.
33) 上野正：口腔癌の治療に関する研究，口病誌 36：4～19, 1969.
34) 白石好夫：洗浄並びに含嗽による口腔剥離細胞に関する研究，岡山医誌 71：6059～6067, 1959.
35) 安藤和雄：干渉位相差顕微鏡による口腔領域各種新鮮細胞の細胞学的研究，日臨細胞誌 8：1～23, 1969.
36) 塚脇重篤：Kolpomikoskop の口腔領域の応用，日臨細胞誌 9：120～134, 1970.
37) 森田知生：口腔剥離細胞の螢光顕微鏡学的研究，日臨細胞誌 2：107～125, 1963.
38) 奥田稔，武宮三三，野口恒，三橋麗子：上顎癌の細胞診—特に螢光色素における染色法，耳鼻咽喉科 35：55～59, 1963.
39) Shapiro, B. L. and Gorlin, R. J.：An analysis of oral cytodiagnosis. *Cancer* 17：1477-1479, 1964.
40) Sandler, H. C., Stahl, S. S., Cahn, L. R. and Freund, H. R.：Exfoliative cytology for detection of early mouth cancer. *Oral Surg.* 13：994-1009, 1960.
41) 上野正，大谷隆俊，清水正嗣，小谷朗：口腔癌の療法と予後に関する研究，第2報，上顎癌について，口外誌 6：407～416, 1960.
42) 渡辺義男：口腔・鼻腔の細胞診，日本臨牀 24：1786～1795, 1966.