岩医大歯誌 2：152-159，1977

症 例 報 告

鼻 歯 槽 嚢 胞 の 1 例

越 前 和 俊　大 淵 義 孝　小 島　誠
水 野 明 夫　関 山 三 郎
岩手医科大学歯学部口腔外科学第二講座*（主任：関山三郎教授）
野 田 三重子　佐 藤 良 三
岩手医科大学歯学部口腔病理学講座*（主任：鈴木鍾美教授）

〔受付：1977年10月7日〕

抄録：今回われわれは，左側鼻前庭部に腫脹をきたしたものに摘出手術を施行し，鼻歯槽嚢胞と診断された1症例を経験したので報告する。

症例は47歳女性で，約5～6年前左側鼻翼下部に圧痛を伴う腫脹が出現し，某耳鼻科にて黄色粘稠性内容液の吸引を受け症状は消退したが，約1年前より同様の症状が発現したため，同耳鼻科より紹介された。局所々見としては，左側鼻前庭外側より底部にかけ，後方は下鼻道に至る，いわゆる Gerber 隆起が認められた。口腔内所見では $\underline{|2\ 3}$ 相当歯肉唇移行部より鼻翼直下にかけ小指頭大，半球状の暗赤色を呈する腫瘤が認められ，約 1 ml の半透明な粘稠性内容液が吸引された。X線造影写真では梨状口左側下縁部上前方に16×15×11mm のひょうたん形の境界明瞭な造影像がみられ，歯牙との関連はなく，軟組織内に生じた嚢胞性疾患と考えられた。治療は2％リドカイン浸潤麻酔下に口腔内より嚢胞摘出術を行い経過良好である。病理組織像では，嚢胞壁内面は呼吸上皮や重層扁平上皮により被覆されていた。上皮下は大部分粗な結合組織で形成され，一部には密な膠原線維および消子化がみられた。臨床所見をも合わせ，鼻歯槽嚢胞と診断された。

緒　　言

鼻歯槽嚢胞は鼻前庭外側壁または下鼻道側壁の粘膜下に発生する非歯性，非炎症性の嚢胞である。本症は1891年 Bartual の記載をもって嚆矢となす人もいるが，一般には，1893年 Zuckerkandl により報告されたものが最初とされている。

今回われわれは，左側鼻前庭部に腫脹をきたしたものに摘出手術を施行し，鼻歯槽嚢胞と診断された1症例を経験したのでその概要を報告する。

症　　例

患者：47歳，女性，主婦。

初診：昭和51年10月5日。

主訴：左側鼻翼下部の腫脹が気になる。

家族歴：特記事項なし。

既往歴：約20年前，右腋窩リンパ節摘出。10年前，右側涙腺炎。

Nasoalveolar cyst : report of case

Kazutoshi Echizen, Yoshitaka Obuchi, Makoto Kozima, Akio Mizuno and Saburo Sekiyama (Department of Oral Surgery II, Iwate Medical University School of Dentistry, Morioka 020)
Mieko Noda and Ryozo Sato (Department of Oral Pathology, Iwate Mecical University School of Dentistry, Morioka 020)
*岩手県盛岡市中央通1丁目3—27（〒020）

Dent. J. Iwate Med. Univ, 2：152—159，1977.

現病歴：約5～6年前，左側鼻翼下部に圧痛を伴う腫脹が出現したため某耳鼻科を受診し，口腔内より黄色の粘稠性内容液の吸引を受け，症状は消退した。その後症状はなかったが，約1年前より同部に同様の症状が発現したため同耳鼻科を受診し，歯牙に原因があるかもしれないと言われ本学へ紹介された。なお既往において，外傷や鼻疾患の手術などを受けたことはなく，また上顎左側犬歯は約20年前に低位唇側転位のため，側切歯は約1年前に慢性辺縁性歯周炎のため抜去されていた。

現症：全身所見；体格中等度，栄養状態は良で特に異常はない。

口腔外所見；左側鼻翼付着部付近に小指頭大の軽度の腫脹が認められ，被覆皮膚は正常色を示していた。前鼻鏡検査により鼻前庭外側より底部にかけ，後方は鼻限を越え下鼻道に至る，いわゆる Gerber 隆起が認められ，粘膜には発赤はみられなかった。硬さは弾性軟で波動を触れ，軽度の圧痛があった（図1，2）。

図1　初診時顔貌所見
左側鼻前庭部に軽度の腫脹がみられる

リンパ節所見は，左右顎下部に大豆大のもの各1ケ触知され，弾性硬，可動性で圧痛はなかった。

口腔内所見；上顎左側側切歯，犬歯相当の歯肉唇移行部より鼻翼直下にかけ小指頭大に半球状の腫瘤を認め，やや暗赤色を呈していた。歯牙所見では，左側側切歯，犬歯，第1小臼歯は欠損しており，左側中切歯，第2小臼歯，第1大臼歯を支台とする Bridge が装着されており，m_0 で打診痛はなかった（図3）。口腔内からの試験穿刺により，約1ml の淡黄色，半透明で粘稠性のある内容液が吸引された。またコレステリテン結晶は認められず，内容液の細菌検査結果は陰性であった。

X線写真所見：76％ウログラフィンによるX線造影写真では，図4，5の如く梨状口左側下縁部の上前方に16×15×11mm のひょうたん形

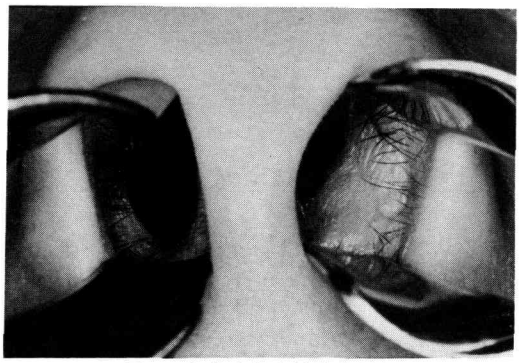

図2　初診時前鼻鏡検査所見
鼻前庭より底部にかけ下鼻道に至る腫脹，いわゆる Gerber 隆起がみられる

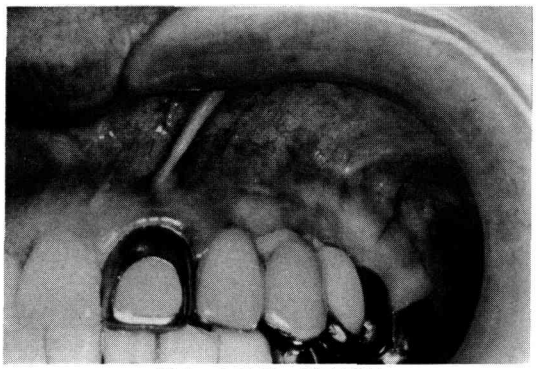

図3　初診時口腔内所見
$\underline{|2\ 3}$ 歯肉唇移行部より鼻翼直下にかけ小指頭大の腫脹を触知

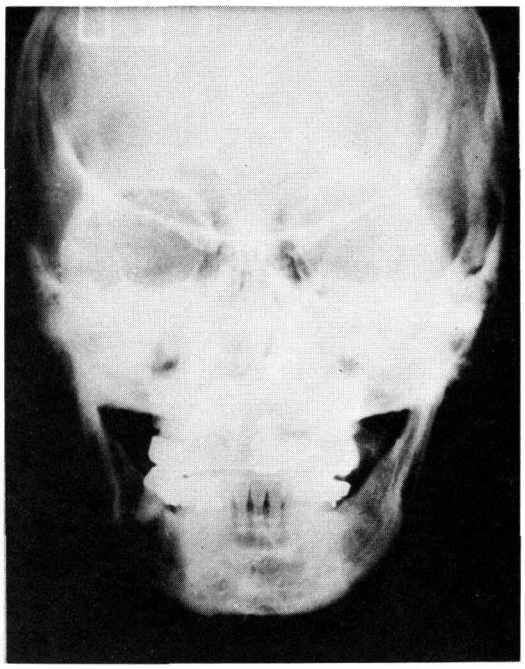

図4　初診時頭部正面X線造影写真
左側鼻前庭部梨状口下縁上前方に小指頭大の造影像がみられる

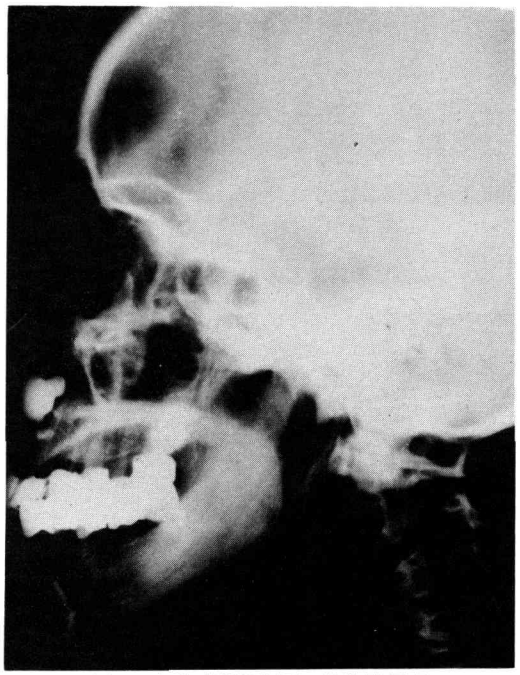

図5　初診時頭部側面X線造影写真
鼻前庭上顎骨前面より軟組織内にひょうたん形の造影像がみられる

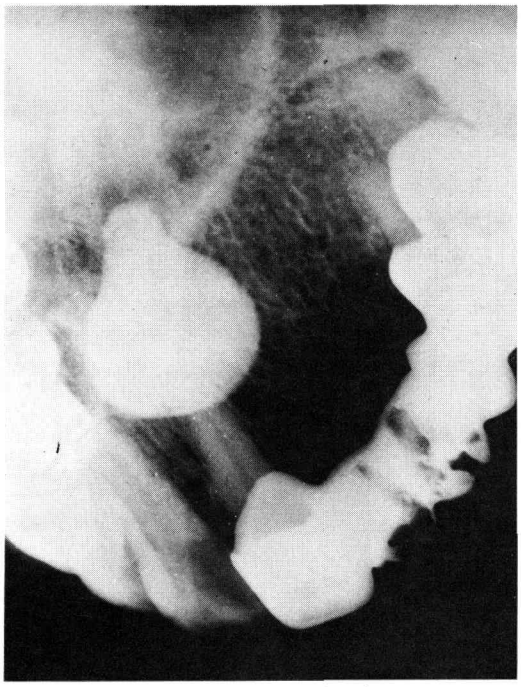

図6　初診時咬合法X線写真所見
1～3根尖部にひょうたん形小指頭大の造影像がみられる

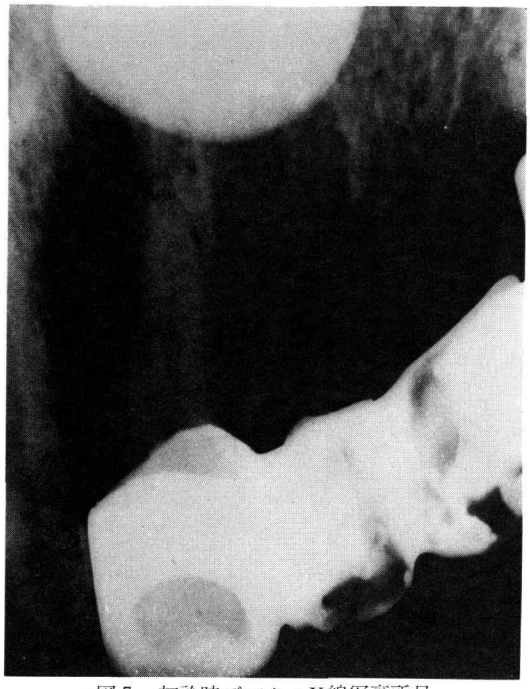

図7　初診時デンタルX線写真所見
1の歯槽硬線の肥厚がみられる他残存歯，歯牙欠損部にも特に異常はなく，嚢胞と歯牙との関連もみられない

の境界明瞭な造影像がみられた。また咬合法およびデンタルX線写真では，上顎左側中切歯の歯槽硬線の肥厚がみられる他は，歯牙の欠損部にも特に異常はみられず（図6，7），造影像と歯牙との関係はなく，全く軟組織内にのみ認められた。

臨床検査所見：血液・尿検査においては特に異常値は認められなかった。

初診時臨床診断：左側鼻歯槽嚢胞。

処置および経過：52年2月15日，2％リドカイン浸潤麻酔下に，口腔内より嚢胞摘出手術を施行した。右側中切歯より左側犬歯に至る歯肉唇移行部に約3cmの横切開を加え，鈍的に剝離を進めると嚢胞壁の一部がみられた。嚢胞の前方は比較的容易に剝離されたが，鼻翼から鼻前庭直下において周囲組織との癒着が強固であった。嚢胞は鼻前庭直下より梨状口下縁，歯肉唇移行部の間に位置し，上顎骨前面の吸収陥凹はみられなかった（図8，9）。摘出後は縫合閉鎖創とした。

摘出物は，13×10×9mmの卵円形で嚢胞壁は薄く，やや暗赤色を呈していた（図10）。

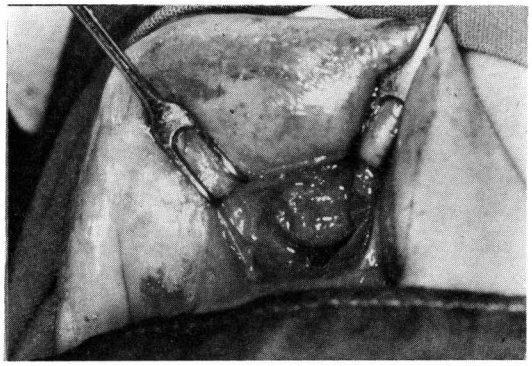

図8　手術時所見
嚢胞は鼻前庭真下より梨状口下縁，歯肉唇移行部の間に存在

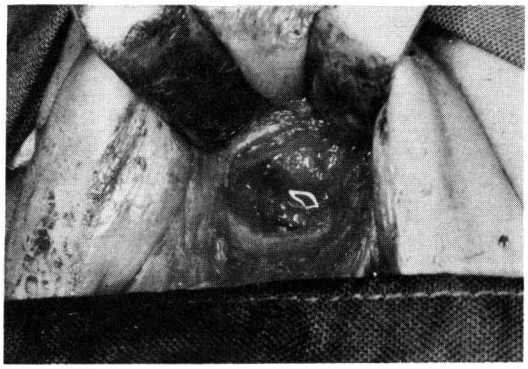

図9　手術時所見
嚢胞は軟組織内に存在し，上顎骨前面の吸収陥凹はみられない

図10　摘出物所見
摘出物は13×10×9mmの卵円形で嚢胞壁は薄く，やや暗赤色を呈する

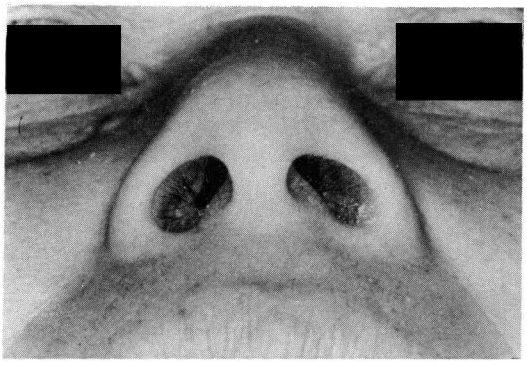

図11　術後鼻腔所見（術後4カ月）
左側鼻前庭の腫脹も消失しGerber隆起もみられない

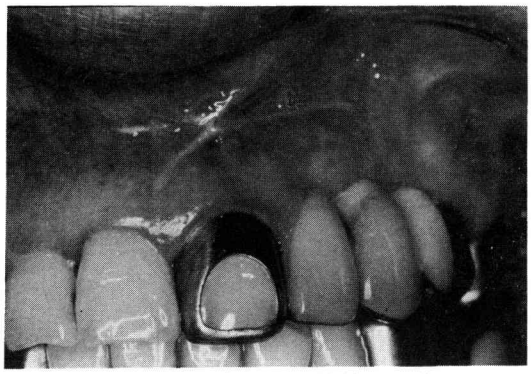

図12　術後口腔内所見（術後4カ月）
切開部も閉鎖し，再発もみられず経過良好である

術後経過は，術前にみられたGerber隆起も消失し術後4カ月現在経過良好である（図11，12）。

病理組織学的所見：嚢胞壁内面は線毛円柱上皮で被覆されている部分や（図13A），重層扁平上皮によって被覆されている部分（図13B）がみられ，重層扁平上皮の一部には粘液変性をみる細胞群が出現している部分（図13C）があり，Alcian blue染色陽性を示した。これらの上皮は場所によって破壊され，単層立方上皮となったり（図14A，B，図15A），全く上皮の被覆をみないところもみられた（図15B）。嚢胞壁は主に比較的粗な結合組織で形成されていた（図13A，B，図14A，B）が，一部には密な膠原線維ないし硝子化をみる部分もみられた（図51A，B）。

嚢胞壁の外縁部には，小唾液腺組織が存在し（図16A），その一部の導管は排泄物の停滞貯溜によって拡張をみたり，導管組織の崩壊している所見をみた（図16B）。このような所見から唾液腺組織が嚢胞形成の発生要因となっているかどうかについて詳細な検索を試みたが，これを確証することが出来なかった。

以上より臨床的所見をも合わせ，形態的に鼻歯槽嚢胞と診断した。

考　　察

鼻歯槽嚢胞は，その発生部位から鼻前庭嚢腫，鼻翼嚢胞などと，また発生原因より粘液貯溜嚢胞，上顎性粘液腺嚢胞，Klestadt嚢胞などと呼ばれている。

欧米では1891年Bartual[1]，1893年にZuckerkandl[2]がそれぞれCysten in der Nasenschleimhautとして報告して以来数多くの報告がみ

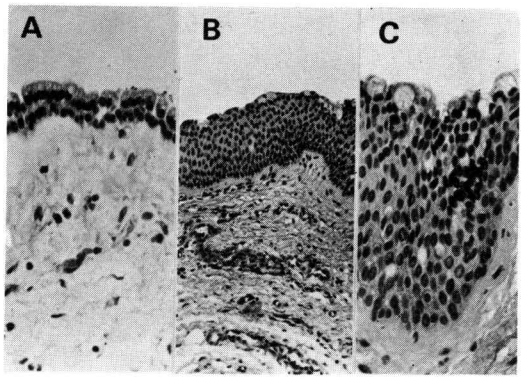

図13　病理組織所見
嚢胞壁内面を被覆する上皮のいろいろ（A～C）°

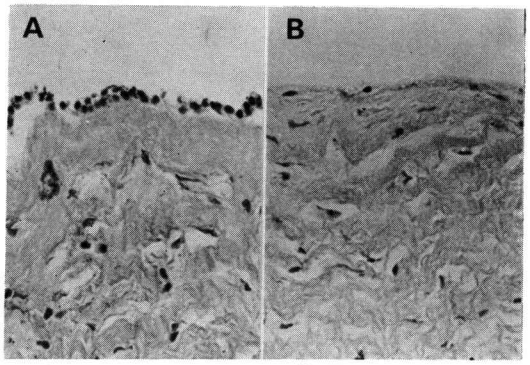

図15　病理組織所見
嚢胞壁内面を被覆する上皮の崩壊，消失と，上皮下嚢胞壁組織の密な線維化ないし硝子化

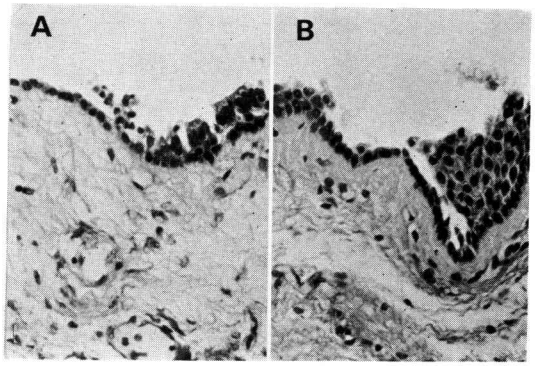

図14　病理組織所見
嚢胞壁内面を被覆する上皮の崩壊による単層化

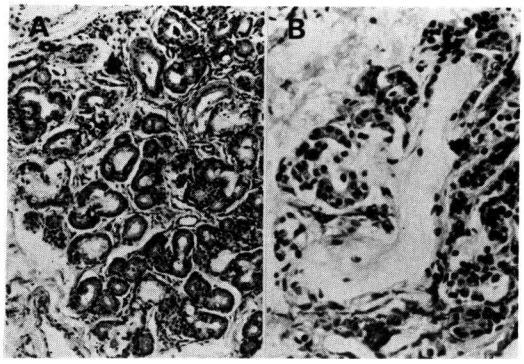

図16　病理組織所見
嚢胞壁内に存在した小唾液腺組織と導管の拡張，破壊

られる。本邦では久保（1920）[3]が上顎粘液腺嚢腫6例を記載して以来100例を越える報告がなされているが，その大部分は耳鼻咽喉科領域からのもので，歯科口腔外科関係からのものは，今回われわれが渉猟し得た限りでは，高橋（1931）[4]，小野（1934）[5]以後，十数編の報告[6-15]がみられるにすぎない。これは本症の主訴がほとんど鼻翼部の腫脹であり，また歯牙の異常を訴えるものがほとんどないためと思われるが，本報告例の如く耳鼻科より歯牙原因を疑われ紹介された例も少なくない[4,5,10,12,14]。本疾患の発生頻度としては，Bhaskar[16]は顎に発生する非歯性，非上皮性嚢胞の2.5%を占めるにすぎないと述べており，万羽ら[17]は，非歯原性嚢胞66例中1例と報告している。

本邦においては，加藤（1935）[18]が上顎粘液腺嚢腫23例の統計的観察を報告し，以後，梅村[19]39例，笹木[20]67例，松本[21]73例，渋井ら[22]の99例の追加報告がなされている。それらによると，年齢では20歳代が最も多く，次いで30歳代，40歳代となり，20～30歳代が60%を占め，渋井ら[22]によると最低年齢は9歳男子例(上野)で，最高年齢は75歳女子例（不破）[23]である。性別ではほとんどの報告で若干女子に多くなっており，左右別では，左側に比べ右側が若干多くみられ，正中部4例，両側7例の報告がある。

発生部位は，大部分が下鼻道前端部，鼻前庭粘膜下および皮下であるが，高橋[4]は上顎洞根治手術後の骨欠損部を通じて洞内に侵入した例を，伊集院[24]は鼻前庭下から発生し先天性に欠如していた硬口蓋に及んだと思われる例を，佐藤ら[25]は正中を越え反対側犬歯上部に及んだ例をそれぞれ報告している。

大きさでは小指頭大から拇指頭大のものが多く，中には鶏卵大のもの[25]，5.5×3.5×3.0cmのもの[26]も報告されている。

内容液については，黄色～黄褐色で粘稠性ありという記載が多く，中には感染を併発した化膿例[19,27-29]もみられる。今回渉猟し得た限りでは，コレステリン結晶のみられたものは林[30]の1例のみであった。

組織所見においては，嚢胞壁はいずれも上皮層と上皮下結合組織よりなるが，上皮層では重層円柱または線毛上皮が最も多く，次いで骰子形上皮，重層扁平上皮，単層円柱上皮，混合形と種々のものがみられ，また渋井ら[22]によると99例中腺組織および排泄管の存在していたものは10例にすぎなかったという。

本症の発生原因については種々の説があり，小島・江島[31]はこれらを便宜上次のように大別している。

1）貯溜嚢腫説

Brown-Kelly が腺排泄管の貯溜嚢腫なることを認めて以来，Kofler[32]，久保[3]，林[30]らがこれに賛同している。

2）胎生期器官の残存説

Wingrave が Stenson 氏管，Scarpa 氏管および Nicolsen 氏器の如き胎生期的器官の遺残物に注目すべきことを述べ，Grünwald[33]は鼻口蓋管の遺存物に，Brüggemann[34]は鼻涙管前端部に関係あることを説いた。

3）胎生期発生異常説

Blumenthal[35]，Klestadt[36]らにより中および側鼻突起，上顎突起の癒合に際し外胚葉の迷入説が立証された。

本邦においては，久保[3]の粘液腺貯溜嚢腫説または Klestadt の Gesichtsspaltenzyste の説がとられており，その根拠は上皮層と，腺組織，排泄管の有無によっているようである。

今回われわれの経験した症例は，臨床的には左側顔面突起の癒合部に一致し，病理組織学的には線毛円柱上皮と重層扁平上皮の上皮層と上皮下結合組織よりなり，一部には粘液変性をみる細胞群の出現があり，さらに唾液腺組織が存在していた。しかしこの唾液腺組織の存在が，嚢胞の発生要因となっているかどうかについては，これを証明するに足る所見が得られなかった。以上より本症例は諸所見を総括的にみて，Klestadt の説く顔裂性嚢胞とするのが妥当のように思われた。

本症の診断においては種々述べられている如く[3,37]，胎生期の中・側鼻突起，上顎突起の癒合する下鼻道前端部で鼻前庭部に位置し，上顎骨外面の軟組織内に存在すること，歯牙との関連がないこと，歯牙の多くは生活歯で，また嚢胞内に歯牙を含有しないこと，外傷や上顎洞炎と関連がないこと，嚢胞壁が呼吸上皮より成ることなどが重要である。すなわち鑑別を要する疾患としては，歯根嚢胞，濾胞性歯嚢胞，術後性上顎嚢胞，外傷性嚢胞，正中・球状上顎嚢胞，鼻口蓋嚢胞などがあげられる。

治療法としては，一般に全摘出術が施行されており，根治的摘出を行うことが望ましいと考えられる。

結　　語

われわれは，47歳女性に発生した典型的鼻歯槽嚢胞において，摘出手術を施行し，病理組織学的にも鼻歯槽嚢胞と思われる1例を報告した。

（尚，本論文の要旨は，昭和52年6月25日，岩手医科大学歯学会第4回例会において発表した。）

Abstract：A typical case of nasoalveolar cyst has been reported.

A 47-year-old woman was referred to our clinic, complaining of swelling in the region of the left nasal vestibulum of about six years' duration.

Physical examination revealed a swelling of the size of the small finger-tip. The semitransparent and viscid fluid was aspirated by exploratory puncture.

Posteroanterior and lateral view of the x-ray film of the skull with radiopaque medium showed a well-defined extent of cyst within the soft tissues.

Under local anesthesia with 2% lidocaine, the cyst was enucleated.

The postoperative course was satisfactory.

Histopathologic diagnosis was nasoalveolar cyst.

文　　献

1）Bartual：Quiste en la fassa nasale, Semons. Zbl. 8：373, 1892.（文献31）より引用。
2）Zuckerkandle, E.：Cysten in der Nasenschleimhaut, *Normale und Pathologische Anatomie der Nasenhöhle*. 1：250, 1893.（文献31）より引用。
3）久保猪之吉：上顎性粘液腺嚢腫（新称）に就きて，大日耳鼻会報　26：262-265, 1920.
4）高橋武雄：左側顔面局所の知覚異常を惹起せる巨大なる上顎性粘液腺嚢腫知見，口病誌　5：54-68, 1931.
5）小野文彦：鼻前庭嚢腫に就いて，歯科医学5：125-136, 1934.
6）横矢幹雄，坂本叡一：鼻歯槽嚢胞（Klestadt氏嚢胞）の1例，日口外誌　6：79-80, 1960.
7）河合幹，上条ゆり，野々村徹也：鼻歯槽嚢胞の1例，日口外誌　7：44-46, 1961.
8）岡田孝，木邑知義，中原爽，寺岡四郎，青木啓次：鼻歯槽嚢胞の3症例について，日口外誌　10：292-295, 1964.
9）近藤栄二，植木直之，広瀬典富，榎本昭二：鼻歯槽嚢胞の1例，口科誌　17：594-597, 1968.
10）久野吉雄，東理十三雄，大泉昌子，斎藤光弘：鼻歯槽嚢胞の2症例について，日口外誌　16：406-410, 1970.
11）竹内博之，横田惇，渡辺文磨，中村保夫：鼻歯槽嚢胞の1例（会），口科誌　22：268, 1973.
12）佐藤田鶴子，大竹繁，東理十三雄，河越正顕：鼻歯槽嚢胞の1症例，日口外誌　19：100-103, 1973.
13）太田舜，小田春夫：鼻前庭嚢胞の1例，日口外誌　19：72-76, 1973.
14）鈴木貢，西川泰右：顔裂性嚢胞の病態，日口外誌　20：29-36, 1974.
15）大峰秀樹，砂川元，石橋克礼，柳沢繁孝，中野芳周，清水正嗣，上野正：鼻歯槽嚢胞の7症例について（会），日口外誌　22：915, 1976.
16）Bhaskar, S. N.：Synopsis of Oral Pathology, C. V., Mosby co., St Louis, pp 225-226, 1969.
17）万羽晴一，常葉信雄，広瀬達男，松川公敏，長谷川士郎：最近5年間における顎口腔領域嚢胞の臨床統計的検討，新潟歯学会誌　4：17-26, 1974.
18）加藤二郎：本邦文献に現われたる上顎粘液腺嚢腫（鼻前庭嚢腫をも含む）の統計的観察，東京医

事新誌　2927：1086，2928：1156，1935.
19）梅村正道：鼻前庭嚢腫症例及びその統計的観察，耳喉　22：301-306，1950.
20）笹木実：粘液嚢腫〔鼻前庭嚢腫 nasen-vorhofcyste，顔裂孔嚢腫 Gesichtsspaltencyste，上顎粘液腺嚢腫（久保）Schleimdrüsencyste des Oberkiefers nach Ino. Kudo〕：日耳鼻科全書，金原出版，東京，2：219-229ページ，1955.
21）松本明：鼻前庭嚢腫症例，耳鼻臨床　50：188-190，1957.
22）渋井弘一，原田品子：鼻前庭嚢胞の1症例及びその発生原因の考察，耳喉　37：13-17，1965.
23）不破成和：鼻前庭嚢腫の1例（会），日耳会報　56：422，1953.
24）伊集院健：鼻前庭嚢腫症例，日耳会報　64：1166，1961.
25）佐藤靖雄，高橋末枝，福田修，篠原靖，大島弘至：鼻前庭嚢腫3症例，耳喉　28：598-602，1956.
26）三吉康郎，横山恒夫，大槻尚：巨大なる鼻前庭嚢腫の1例並びにその統計的観察，日耳会報　60：156，1957.
27）原田三郎：化膿せる上顎性腺嚢腫（久保型）の1例，耳喉　1：108-109，1928.
28）濱野博：鼻前庭嚢腫化膿例，耳喉　43：352，1936.
29）鈴木裕子，内海貞夫：巨大なる鼻前庭嚢腫症例，日耳会報　54：479，1951.
30）林成夫：鼻底部粘液腺嚢腫に就いて，耳喉　6：921-929，1933.
31）小島録，江島一郎：鼻前庭嚢腫に就いて，大日耳鼻会報　46：1000-1008，1940.
32）Kofler, K.：Ein Fall von Schleimhautcyste des Nasenbodens, Monatschr. *f. Ohrenheik. u. Laryngol. u. Rhinolo.* 50：404-407，1916.
33）Grünwald, L.：Beiträge zur Kenntnis kongenitaler Geschwülste und Missbildungen an Ohr und Nase, *Zeitschr. f. Ohrenheik.* 60：270-317，1910.
34）Brüggemann, A.：Zysten als Folge von Entwicklungsstörungen im naseneingang, Arch. f. Laryngol. 33：103-119，1920.
35）Blumenthal, A.：Über Cysten im Bereich des vestibulum naris, *Zeitscher. f. Ohrenheik.* 68：60-62，1913.
36）Klestadt, W.：Embryologische und literarische Studie zur Genese der Gesichtsspaltenzysten und ähnlicher Gebilde. *Zeitscher. f. Ohrenheik.* 81：330-344，1921.
37）石井正：鼻前庭外側壁粘膜下に生ずる甲毛円柱上皮嚢腫所見，大日耳鼻会報　33：328-339，1927.